



**PRÓ-REITORIA DE ENSINO, PESQUISA E EXTENSÃO
COORDENAÇÃO GERAL DE PROGRAMAS STRICTO SENSU
PROGRAMA DE MESTRADO PROFISSIONAL EM ODONTOLOGIA**

RICARDO KEHRWALD

**INFLUÊNCIA DO TAMANHO DO *VOXEL* NA PRECISÃO DAS
MEDIDAS EM IMAGENS DE TCFC PARA PLANEJAMENTO DE
IMPLANTES DENTÁRIOS**

**Maringá
2020**



**PRÓ-REITORIA DE ENSINO, PESQUISA E EXTENSÃO
COORDENAÇÃO GERAL DE PROGRAMAS STRICTO SENSU
PROGRAMA DE MESTRADO PROFISSIONAL EM ODONTOLOGIA**

RICARDO KEHRWALD

**INFLUÊNCIA DO TAMANHO DO *VOXEL* NA PRECISÃO DAS
MEDIDAS EM IMAGENS DE TCFC PARA PLANEJAMENTO DE
IMPLANTES DENTÁRIOS**

Dissertação apresentada ao Programa de Mestrado Profissional em Odontologia, do Centro Universitário Ingá UNINGÁ, como parte dos requisitos para obtenção do título de Mestre em Odontologia, área de concentração Implantodontia.

Orientadora: Profa Dra Polyane Mazucatto Queiroz.

**Maringá
2020**

RICARDO KEHRWALD

**INFLUÊNCIA DO TAMANHO DO *VOXEL* NA PRECISÃO DAS MEDIDAS EM
IMAGENS DE TCFC PARA PLANEJAMENTO DE IMPLANTES DENTÁRIOS**

Dissertação apresentada ao Programa de Mestrado Profissional em Odontologia, do Centro Universitário Ingá UNINGÁ, como parte dos requisitos para obtenção do título de Mestre em Odontologia, área de concentração Implantodontia.

Maringá, ____ de _____ de 2020.

BANCA EXAMINADORA

Profa. Dra. Polyane Mazucatto Queiroz
UNINGÁ

Prof. Dr. Gustavo Machado Santaella
Universidade de Louisville, EUA

Prof. Dr. Heldo Cesar Figueira Junior
UNINGÁ

RESUMO

Objetivos: Este estudo foi desenvolvido com o objetivo de avaliar a influência do tamanho do *voxel* nas mensurações ósseas para planejamento de implante. **Materiais e métodos:** A pesquisa foi realizada utilizando réplica de mandíbula humana edêntula e com quatro níveis de reabsorção óssea. Para cada mandíbula, a mensuração da altura e espessura óssea foi realizada com um paquímetro digital. Para obtenção das imagens tomográficas das cinco mandíbulas foi utilizado o aparelho PaX-i3d, com 50kVp, 4 mA e *voxel* de 0,08mm. Após a aquisição, as imagens foram reconstruídas no *software* CS 3D *Imaging*, com quatro diferentes tamanhos de *voxels*: 0,1 mm, 0,2 mm, 0,3 mm e 0,4 mm. Todos os volumes tomográficos foram analisados por um único avaliador que realizou mensurações para obter a altura e espessura óssea, usando os pontos de referências que foram considerados na obtenção do padrão-ouro. **Resultados:** Não houve diferença significativa em relação às mensurações obtidas com diferentes tamanhos de *voxel*, tanto para as mensurações de altura óssea como para espessura óssea. Não houve diferença significativa das mensurações em imagens tomográficas em relação ao padrão ouro. **Conclusão:** Quando necessário, é possível preconizar imagens com *voxel* de tamanho maior sem comprometer a qualidade do planejamento clínico do paciente

Palavras-chave: Implantação dentária, Tomografia computadorizada por raios X, Diagnóstico.

ABSTRACT

Purpose: This study was developed with the objective of evaluating the influence of voxel size on bone measurements for implant planning. **Materials and methods:** The research was carried out using a replica of an edentulous human mandible and with four levels of bone resorption. For each mandible, the measurement of bone height and thickness was performed with a digital caliper. To obtain tomographic images of the five mandibles, the PaX-i3d device was used. After acquisition, the images were reconstructed in the CS 3D Imaging Software, with four different voxel sizes: 0.1 mm, 0.2 mm, 0.3 mm and 0.4 mm. All tomographic volumes were analyzed by a single evaluator who performed measurements to obtain bone height and thickness, using the reference points that were considered in obtaining the gold standard. **Results:** There was no significant difference in relation to measurements obtained with different voxel sizes, both for measurements of bone height and bone thickness. There was no significant difference in measurements on tomographic images in relation to the gold standard. **Conclusion:** The voxel sizes evaluated in this study showed no difference in the image quality of CFFC, demonstrating to be an adequate and reliable technique for implant planning.

Key words: Dental implantation, Tomography X-ray computed, Diagnoses.

LISTA DE FIGURAS

- Figura 1 Imagens da mandíbula edêntula sintética (A) e com quatro níveis de reabsorção (B, C, D e E)..... 16
- Figura 2 Imagem da mandíbula com marcações (A) e esquema representativo da mandíbula com o paquímetro digital para mensuração de espessura óssea (B)..... 17
- Figura 3 Aparelho tomográfico PaX-i3d..... 17
- Figura 4 Imagens transversais da mandíbula sintética obtidas com voxel: (A) 0,08 mm, (B) 0,1 mm, (C) 0,2 mm, (D) 0,3 mm e (E) 0,4 mm..... 18
- Figura 5 Mensuração das imagens tomográficas. A= imagem axial – B= reconstrução panorâmica – C reconstrução tridimensional – D imagem transversal com mensuração da espessura óssea..... 19

LISTA DE TABELAS

Tabela 1	Valores médios e desvio-padrão das medidas mensuradas em milímetros (mm) nas imagens com diferentes tamanhos de <i>voxel</i> .	21
-----------------	--	----

LISTA DE ABREVIATURAS

2D – Bidimensional

3D – Tridimensional

FOV – *Field of view*

ICC – Índice de Correlação Intraclasse

mm – milímetro

PO – Padrão Ouro

TCFC – Tomografia Computadorizada de Feixe Cônico

Voxel – Volumetric Picture Element

SUMÁRIO

1	INTRODUÇÃO	10
2	PROPOSIÇÃO	13
3	MATERIAL E MÉTODOS	15
3.1	Configuração de amostra.....	16
3.2	Marcações no rebordo ósseo e obtenção de padrão-ouro.....	16
3.3	Imagens tomográficas.....	17
3.4	Análise das imagens.....	18
3.5	Análise estatística.....	19
4	RESULTADOS	20
5	DISCUSSÃO	22
6	CONCLUSÃO	26
	REFERÊNCIAS	28

1 INTRODUÇÃO

1 INTRODUÇÃO

Em qualquer área da odontologia o correto planejamento do caso é fundamental para o resultado final satisfatório, e na implantodontia não é diferente. Os exames de imagens são complementares no processo de diagnóstico e se apresentam como recurso essencial para a elaboração do plano de tratamento. Busca-se como o ideal uma técnica de imagem que permita a avaliação da qualidade, altura e espessura ósseas, além de viabilizar a análise da relação dos sítios implantares com as estruturas anatômicas vitais (RODRIGUES; VITRAL, 2007). Os exames complementares são essenciais para evitar complicações transoperatórias e pós-operatórias, tais como hemorragia em decorrência de lesão às artérias, parestesias por dano a tecido nervoso, mal posicionamento do implante, comprometendo a estabilidade deste, entre outras (SILVA; REBELLATO; FERNANDES, 2013).

Porém, todos os procedimentos convencionais de imagem bidimensional (2D) sofrem de limitações inerentes, como ampliação, distorção e superposição, levando à deturpação de estruturas anatômicas, resultando em imprecisões das informações e nas obtenções de medidas para o planejamento (GANGULY; RAMESH; PAGNI, 2016).

Frente a essas limitações, busca-se um exame de imagem que possa permitir a visualização de imagens tridimensionais, sem sobreposição e em tamanho real. As imagens de Tomografia Computadorizada de Feixe Cônico (TCFC) apresentam essas características. A TCFC refere-se a um recurso de diagnóstico por imagem que é capaz de obter dados e reconstruí-los volumetricamente, possibilitando a análise de estruturas em diferentes planos de visualização, assim, sem sobreposição de imagem (TERRA et al., 2011).

O aparelho de TCFC é compacto e o paciente é posicionado sentado ou em pé para realização do exame. Um sistema tubo-detector realiza um giro em torno da cabeça do paciente e a cada determinado grau de giro, o aparelho adquire uma imagem-base da cabeça do paciente. Após o término do exame, essa sequência de imagens-base (*raw data*) é reconstruída para gerar a imagem volumétrica em 3D, por meio de um *software* específico, instalado em um computador acoplado ao tomógrafo (SCARFE; FARMAN; SUKOVIC, 2006; FARMAN; SCARFE, 2009).

Na avaliação de tecidos duros, a TCFC tem superioridade em relação as tomografias convencionais em decorrência do tamanho do *voxel*. O *voxel* (*volumetric picture element*) é um elemento de volume, é a menor unidade de uma imagem tomográfica. As imagens tridimensionais são compostas de *voxel*, que tem o tamanho determinado pela sua altura, largura e profundidade. A natureza isotrópica (do mesmo tamanho em todas as suas dimensões) dos *voxels* nas imagens de TCFC proporciona a mesma qualidade da imagem original e nas reconstruções (WALTRICK et al., 2013).

Neste contexto, o tamanho do *voxel* determina a resolução espacial da imagem. Quanto menor o tamanho do *voxel*, maior a resolução espacial, no entanto, maior o tamanho do arquivo e maior será o tempo necessário para a reconstrução da imagem. Devido a importância do tamanho do *voxel* na resolução espacial das imagens tomográficas, faz-se necessário avaliar a influência do tamanho do *voxel* nas mensurações ósseas para planejamento de implante.

2 PROPOSIÇÃO

2 PROPOSIÇÃO

Avaliar a influência do tamanho do *voxel* nas mensurações ósseas para planejamento de implante.

3 MATERIAL E MÉTODOS

3 MATERIAL E MÉTODOS

O presente trabalho trata-se de um estudo experimental, *in-vitro*, analítico, controlado e de estudo de acurácia.

3.1 Configuração da amostra

A pesquisa foi realizada utilizando cinco réplicas de mandíbula humana edêntulas (Nacional Osso, Jaú, Brasil). As mandíbulas são constituídas de poliuretano rígido de alta densidade. Foram usados modelos de mandíbula edêntula e com quatro níveis de reabsorção óssea (Figura 1).

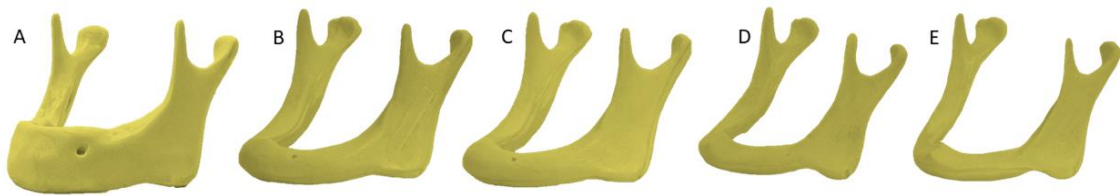


Figura 1. Imagens da mandíbula edêntula sintética (A) e com quatro níveis de reabsorção (B, C, D e E).

3.2 Marcações no rebordo ósseo e obtenção de padrão-ouro

Para pontos de referência, foram realizadas oito marcações com caneta marcadora permanente. Na região anterior de mandíbula, área intraforame mental, foram feitas quatro marcações equidistantes na cortical superior do rebordo alveolar (oclusal) e quatro marcações na cortical vestibular. Posteriormente, com o uso de uma broca carbide esférica n° ½ (KG Sorensen, Cotia, Brasil), foram confeccionadas perfurações nos pontos marcados, inserindo toda a ponta ativa da broca, utilizando peça de mão reta (Kavo Kerr, Joinville, Brasil).

Para cada mandíbula, a mensuração da altura e espessura óssea foi realizada com um paquímetro digital (Starrett n° 727-6/ 150, Massachussetts, Estados Unidos). Foi usado como referência as perfurações confeccionadas (Figura 2). Para a altura óssea, considerou-se a marcação na cortical superior do rebordo alinhada até a borda

inferior da mandíbula e para a espessura óssea considerou-se a marcação da cortical vestibular até a cortical lingual.

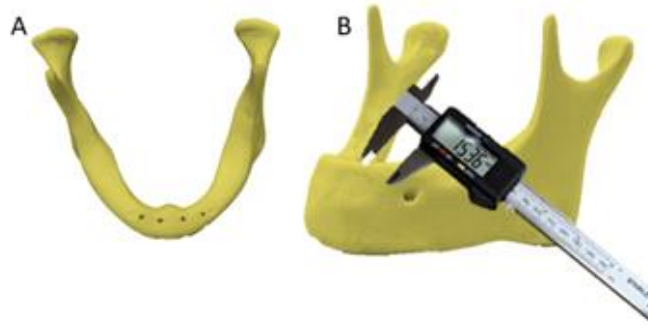

Figura 2. Imagem da mandíbula com marcações (A) e esquema representativo da mandíbula com o paquímetro digital para mensuração de espessura óssea (B)

3.3 Imagens tomográficas

Para obtenção das imagens tomográficas das cinco mandíbulas foi utilizado o aparelho PaX-i3d (Vatech, Hwaseong, Coreia do Sul) (Figura 3). As imagens foram adquiridas com 50 kVp, 4 mA, FOV 80 X 80 mm e *voxel* de 0,08mm.

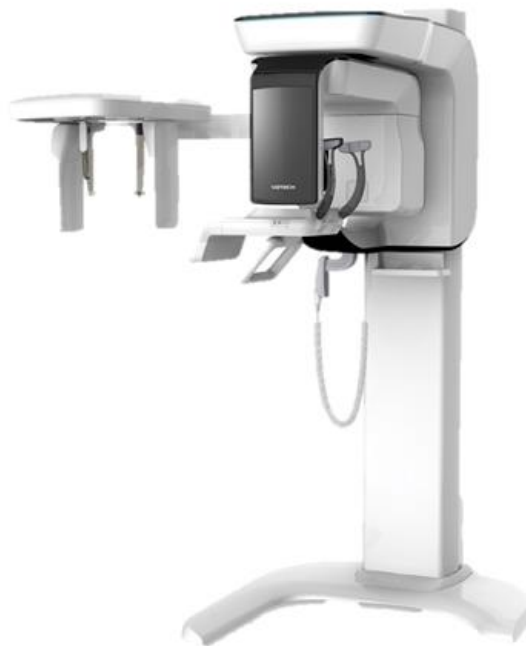

Figura 3. Aparelho tomográfico PaX-i3d

Após a aquisição, as imagens foram reconstruídas no *software* CS 3D *Imaging* (Carestream Dental LLC - Atlanta, Estados Unidos), com quatro diferentes tamanhos de *voxels*: 0,1 mm, 0,2 mm, 0,3 mm e 0,4 mm (Figura 4).

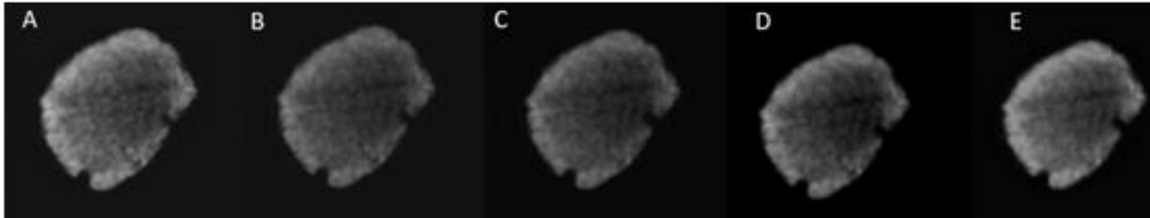


Figura 4. Imagens transversais da mandíbula sintética obtidas com voxel: (A) 0,08 mm, (B) 0,1 mm, (C) 0,2 mm, (D) 0,3 mm e (E) 0,4 mm.

3.4 Análise das imagens

Todos os volumes tomográficos foram analisados por um único avaliador experiente que realizou mensurações (Figura 5) para obter a altura e espessura óssea, usando os pontos de referências que foram considerados na obtenção do padrão-ouro. As imagens foram avaliadas de forma dinâmica no *software* CS 3D (Carestream), de modo que o avaliador poderia fazer uso dos recursos de brilho, contraste e zoom, conforme necessário. Trinta dias após a avaliação inicial, 30% da amostra foi reavaliada para confirmação de reprodutibilidade da análise.

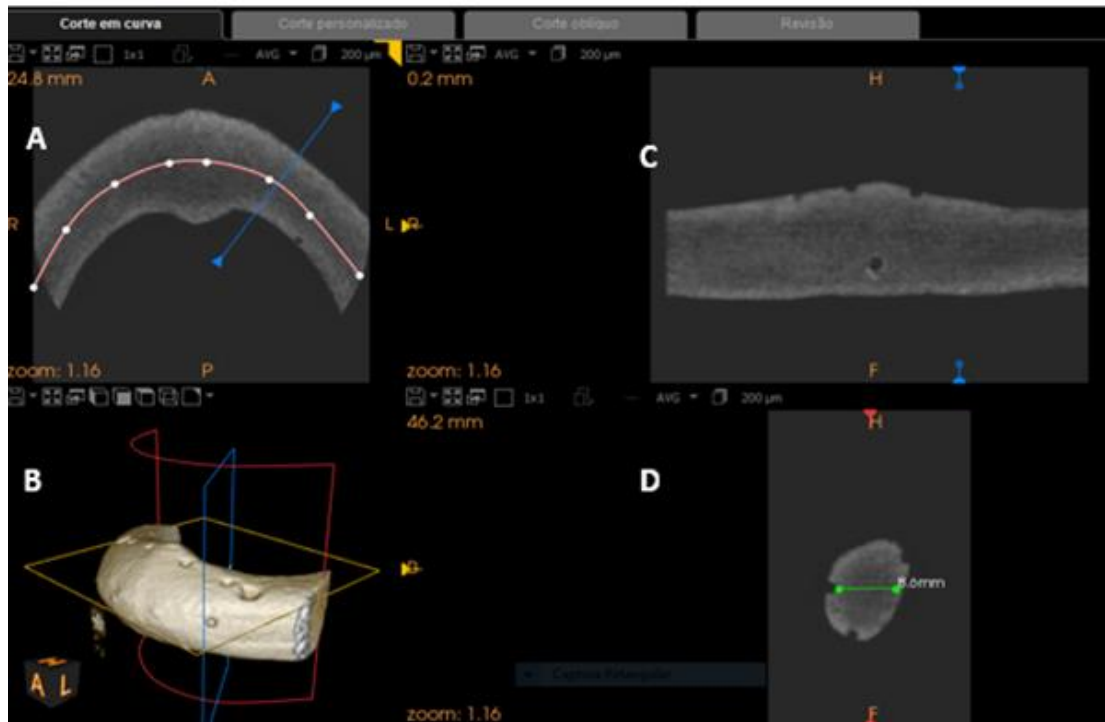


Figura 5. Mensuração das imagens tomográficas. A= imagem axial – B= reconstrução panorâmica – C reconstrução tridimensional –D imagem transversal com mensuração da espessura óssea

3.5 Análise estatística

As mensurações de altura e espessura óssea obtidas nas imagens tomográficas foram tabuladas. Os dados foram submetidos a análise estatística em que foi realizada a Análise de Variância (ANOVA) *one way* com nível de significância de 5%, para comparação das mensurações das imagens obtidas com diferentes *voxels* e em relação ao padrão-ouro. Para análise de reprodutibilidade, foi calculado o Índice de Correlação Intraclasse (ICC). As análises foram feitas nos softwares BioEstat (Fundação Mamiraua, Belém, Brasil) e MedCalc 15.8 (MedCalc Software, Oostende, Bélgica).

4 RESULTADOS

4 RESULTADOS

Comparando as medidas mensuradas nas imagens obtidas com diferentes tamanhos de *voxel*, não foi observada diferença estatisticamente significativa para as mensurações de altura óssea das imagens obtidas com os diferentes tamanhos de *voxel* ($p=0,9991$), e as mensurações obtidas em imagens tomográficas também não apresentaram diferença significativa em relação ao padrão-ouro ($p=0,9959$).

Assim bem como para a espessura óssea, não foi observada diferença significativa entre as mensurações realizadas em imagens obtidas com diferentes tamanhos de *voxel* ($p=0,9986$) e também, não houve diferença significativa das mensurações em imagens tomográficas em relação a padrão-ouro ($p=0,9447$).

Tabela 1 – Valores médios e desvio-padrão das medidas mensuradas em milímetros (mm) nas imagens com diferentes tamanhos de *voxel* (milímetros - mm)

	PO	Tamanho do <i>voxel</i>				
		0.08	0.1	0.2	0.3	0.4
Altura	16,43 (6,48)	15,53 (6,14)	15,51 (5,99)	15,56 (5,88)	15,82 (5,83)	15,62 (5,91)
Espessura	11,12 (2,48)	10,65 (2,57)	10,45 (2,57)	10,36 (2,69)	10,42 (2,60)	10,53 (2,45)

5 DISCUSSÃO

5 DISCUSSÃO

O diagnóstico correto e planejamento do caso estão diretamente associados aos índices de sucesso para o tratamento do paciente. O profissional pode lançar mão de alguns métodos para planejamento de implantes dentários, como, por exemplo, a radiografia panorâmica ou exames tomográficos. As imagens de TCFC fornecem informações tridimensionais sobre o sítio implantar e as estruturas anatômicas adjacentes e permite a visualização da área de interesse em secções ou cortes precisos (CARRARO; SANTOS, 2014).

Para obtenção da imagem tomográfica com qualidade, alguns fatores devem ser selecionados na realização do exame, como o *voxel*. O *voxel* é a menor unidade da imagem tomográfica e tem importância fundamental na imagem, pois está relacionado com a resolução espacial da imagem. Teoricamente, quanto menor o tamanho do *voxel*, mais nítida tende a ser a imagem (DONG et al., 2019a). Além disso, o tamanho do *voxel* também influenciará na quantidade de ruído da imagem de TCFC, o que pode repercutir na qualidade da imagem.

Para fins de diagnóstico, estudos mostram que há influência do tamanho do *voxel* para detecção de condições como reabsorção radicular externa (BRAGATTO et al., 2016), fratura radicular (BRAGATTO et al., 2016; WANDERLEY et al., 2017; QUEIROZ et al., 2018; YAMATOTO-SILVA et al., 2018), mensuração de volume dentário (YE et al., 2012) e nitidez na visibilidade das estruturas (HASSAN et al., 2010), por exemplo. De modo geral, os autores relatam que imagens obtidas com tamanho de *voxel* menor são mais acuradas para o diagnóstico dessas condições. Por outro lado, Kobayashi-Velasco et al. (2017) e Sönmez et al. (2018) que avaliaram influência do tamanho do *voxel* no diagnóstico de fratura radicular e alveolar e diagnóstico de reabsorção radicular externa, respectivamente, não observaram influência do tamanho do *voxel* em seus trabalhos. Considerando a possível presença ou ausência de influência do *voxel* nas tarefas de diagnóstico, o presente estudo foi desenvolvido para avaliar se tamanho do *voxel* interfere na precisão das medidas em imagens de TCFC.

A não observação da influência no diagnóstico pode estar associada a obtenção de imagens que apresentam alta resolução espacial, como aconteceu nos estudos de Kobayashi-Velasco et al. (2017) e Sönmez et al. (2018), em que os autores

não observaram influência do *voxel* na detecção das condições, no entanto, o maior *voxel* utilizado nesses estudos era de 0,20 mm. Também no estudo de Yilmaz et al. (2019), os autores não observaram influência do tamanho do *voxel* (variação de 0,10 a 0,20 mm) na mensuração de volume residual de material de preenchimento em canais radiculares. Assim bem como no estudo de Dong et al. (2019b), em que os autores avaliaram a influência do tamanho do *voxel* na detecção de defeitos ósseos alveolares. Entre as imagens realizadas com *voxel* de 0,125 e 0,20 mm, não foram observadas diferenças significantes, contudo, ambas apresentam diferença em relação as imagens obtidas com 0,40 mm.

No entanto, no presente estudo, independentemente do tamanho do *voxel* utilizado para obtenção de imagem, não foi observada diferença significativa em relação as imagens, com variação do *voxel* de 0,08 a 0,4 mm. O mesmo foi observado no estudo de Costa et al. (2018), em que os diferentes tamanhos de *voxel*, com variação de 0,125 a 0,40 mm, não influenciaram na acurácia da mensuração das dimensões do côndilo mandibular e no estudo de Waltrick et al. (2013), que os autores observaram que os tamanhos de *voxel* estudados (0,20 mm, 0,30 mm e 0,40 mm) não influenciaram na mensuração linear na região dos molares e na identificação do canal mandibular em mandíbulas humanas.

Desse modo, é importante considerar que a presença ou não de influência do tamanho de *voxel* no diagnóstico está associada à tarefa de diagnóstico em questão. Isso acontece porque a qualidade da imagem pode ou não ter impactado no diagnóstico. É importante considerar a relação entre o tamanho do *voxel* da imagem e o tamanho do fator avaliado na estrutura. Uma vez que, quando esse fator for menor que o tamanho do *voxel*, haverá a representação apenas da média dos tons das estruturas adjacentes, perdendo a representação fiel dos limites do fator avaliado, como apontado no estudo de Lagos de Melo et al. (2017). Nas tarefas de mensuração óssea, não há limites tão precisos e/ou de difíceis detecção como é na detecção de uma linha de fratura radicular, ou mensuração linear de uma reabsorção radicular externa (Sönmez et al., 2018), por exemplo.

Outro fator que deve ser ponderado é a quantidade de ruído na imagem de TCFC. Quando uma imagem é obtida com *voxel* de tamanho pequeno, haverá uma menor capacidade do *voxel* na detecção dos fótons de raios X, o que resultará em maior ruído na imagem. Assim, as imagens obtidas com *voxel* menor, apresentam maior resolução espacial, no entanto, imagens mais ruidosas (BECHARA et al., 2012).

O ruído pode comprometer a qualidade de imagem. Assim, em tarefas de diagnóstico que não exigem resolução essencialmente alta, como na mensuração de dimensões relativamente grandes, pode haver uma compensação nos fatores resolução e ruído, fazendo com que não ocorra interferência significativa da resolução espacial da imagem, de modo que independentemente do tamanho do *voxel*, será possível realizar mensuração acurada.

Não é só pela influência do tamanho do *voxel* na resolução espacial da imagem e na quantidade de ruído da imagem que é imprescindível que o profissional esteja atento a esse fator, considerando sua tarefa de diagnóstico. O tamanho do *voxel* também tem impacto nos tempos de aquisição e reconstrução da imagem, de modo que o maior *voxel* demanda maior tempo de trabalho. E, em alguns aparelhos, uma mudança no tamanho do *voxel* pode implicar em alteração nos fatores de exposição, resultando em maior exposição do paciente para obter imagens de maior resolução (LAGOS de MELO et al., 2017). Ou ainda, o tamanho do *voxel* pode estar associado ao tamanho do campo de visão (*field of view* – FOV) que também pode ter influência em relação a dose de radiação e na quantidade de ruído da imagem (MOLTENI, 2013). No presente estudo, por se tratar em um trabalho *in vitro*, foi possível obter as imagens com os mesmos parâmetros energéticos e mesmo tamanho de FOV, eliminando possíveis influências dessas variáveis no fator estudado.

6 CONCLUSÃO

6 CONCLUSÃO

Considerando a necessidade de mensuração na implantodontia, o tamanho do *voxel* não deve ser um fator de grande peso para obtenção dos exames de imagem de TCFC. Assim, quando necessário, é possível preconizar imagens com *voxel* de tamanho maior que implicará em menor tempo de reconstrução e menor tamanho de arquivos, e em alguns casos até menor dose de radiação, sem comprometer a qualidade do planejamento clínico do paciente.

REFERÊNCIAS

REFERÊNCIAS

BECHARA, B. B. et al. Contrast-to-noise ratio difference in small Field of view cone beam computed tomography machines. **J Oral Sci.**, v. 54, n. 3, p. 227-232, 2012.

BRAGATTO, F. P. et al. Accuracy in the diagnosis of vertical root fractures, external root resorptions, and root perforations using cone-beam computed tomography with different *voxel* sizes of acquisition. **J Conserv Dent.**, v. 19, n. 6, p. 573-577, 2016.

CARRARO, G.; SANTOS, F. C. A importância da tomografia computadorizada para avaliação de áreas edêntulas no planejamento de implantes. **J Oral Invest.**, v. 3, n. 2, p. 31-36, 2014.

COSTA, A. L. F. et al. Influence of *voxel* size on the accuracy of linear measurements of the condyle in images of cone beam computed tomography: a pilot study. **J Clin Exp Dent.**, v. 10, n. 9, p. e876-e882, 2018.

DONG, T. et al. Accuracy of in vitro mandibular volumetric measurements from CBCT of different *voxel* sizes with different segmentation threshold settings. **BMC Oral Health**, v. 19, n. 1, p. 1-7, 2019a.

DONG, T. et al. Detection of alveolar bone defects with three different *voxel* sizes of cone-beam computed tomography: an in vitro study. **Sci Rep.**, v. 9, n. 1, p. 1-6, 2019b.

FARMAN, A. G.; SCARFE, W. C. The basics of maxillofacial cone beam computed tomography. **Semin Orthod.**, v. 15, n. 1, p. 2-13, 2009.

GANGULY, R.; RAMESH. A.; PAGNI, S. The accuracy of linear measurements of maxillary and mandibular edentulous sites in conebeam computed tomography images with different fields of view and *voxel* sizes under simulated clinical conditions. **Imaging Sci Dent.**, v. 46, n. 22, p. 93-101, 2016.

HASSAN, B. et al. Influence of scanning and reconstruction parameters on quality of three-dimensional surface models of the dental arches from cone beam computed tomography. **Clin Oral Investig.**, v. 14, n. 3, p. 303-310, 2010.

KOBAYASHI-VELASCO, S. et al. Diagnosis of alveolar and roots fractures in macerated canine maxillae: a comparison between two different CBCT protocols. **Dentomaxillofac Radiol.**, v. 46, n. 6, p. 1-7, 2017.

LAGOS de MELO, L. P. et al. Influence of acquisition parameters on the evaluation of mandibular third molars through cone beam computed tomography. **Oral Surg Oral Med Oral Pathol Oral Radiol.**, v. 124, n. 2, p. 183-190, 2017.

MOLTENI, R. Prospects and challenges of rendering tissue density in Hounsfield units for cone beam computed tomography. **Oral Surg Oral Med Oral Pathol Oral Radiol.**, v. 116, n. 1, p. 105-119, 2013.

QUEIROZ, P. M. et al. Zoom reconstruction tool: evaluation of image quality and influence on the diagnosis of root fracture. **J Endod.**, v. 44, n. 4, p. 621-625, 2018.

RODRIGUES, A. F.; VITRAL, R. W. F. Aplicações da tomografia computadorizada na odontologia. **Pesq Bras Odontop Clín Int.**, v. 7, n. 3, p. 317-324, 2007.

SCARFE, W. C.; FARMAN, A. G.; SUKOVIC, P. Clinical applications of cone-beam computed tomography in dental practice. **J Can Dent Assoc.**, v. 72, n.1, p. 75-80, 2006.

SILVA, F. C.; REBELLATO, N. L. B.; FERNANDES, A. Tomografia computadorizada de feixe cônico no planejamento de implantes em maxila atrofica: relato de caso. **Rev Cir Traumatol Buco-Maxilo-Fac.**, v. 13, n. 1, p. 65-70, 2013.

SONMEZ, G. et al. Accuracy of linear and volumetric measurements of artificial ERR cavities by using CBCT images obtained at 4 different *voxel* sizes and measured by using 4 different software: an ex vivo research. **Dentomaxillofac Radiol.**, v. 47, n. 8, p. 1-10, 2018.

TERRA, G. T. C. et al. Tomografia computadorizada cone beam: avaliando sua precisão em medidas lineares. **J Biodent Biomat.**, n. 2, p. 10-16, 2011.

WALTRICK, K. B. et al. Accuracy of linear measurements and visibility of the mandibular canal of cone-beam computed tomography images with different *voxel* sizes: an in vitro study. **J Periodontol.**, v. 84, n. 1, p. 68-77, 2013.

WANDERLEY, V. A. et al. Detection of incomplete root fractures in endodontically treated teeth using different high-resolution cone-beam computed tomography imaging protocols. **J Endod.**, v. 43, n. 10, p. 1720-1724, 2017.

YAMAMOTO-SILVA, F. P. Influence of *voxel* size on cone-beam computed tomography-based detection of vertical root fractures in the presence of intracanal metallic posts. **Imaging Sci Dent.**, v. 48, n. 3, p. 177-184, 2018.

YE, N. et al. Accuracy of in-vitro tooth volumetric measurements from cone-beam computed tomography. **Am J Orthod Dentofacial Orthop.**, v. 142, n. 6, p. 879-887, 2012.

YILMAZ, F. et al. Accuracy of CBCT images in the volumetric assessment of residual root canal filling material: effect of *voxel* size. **Niger J Clin Pract.**, v. 22, n. 8, p. 1091-1098, 2019.