UNINGÁ – UNIDADE DE ENSINO SUPERIOR INGÁ

MESTRADO EM ORTODONTIA

RAFAEL ALEXANDRE DE ALMEIDA

Comparação das forças geradas por um sistema de expansão rápida suportado por mini-implantes em duas diferentes angulações

MARINGÁ

2014

RAFAEL ALEXANDRE DE ALMEIDA

Comparação das forças geradas por um sistema de expansão rápida suportado por mini-implantes em duas diferentes angulações

Dissertação apresentada à UNINGÁ - Faculdade Ingá, como requisito parcial para a obtenção do título de Mestre em Ortodontia.

Orientador : Prof. Dr. Fabricío Pinelli Valarelli

Co-orientador: Prof. Dr. Rodrigo Hermont Cançado

MARINGÁ

2014

ALMEIDA, Rafael Alexandre. Comparação das forças geradas por um sistema de expansão rápida suportado por mini-implantes em duas diferentes angulações. Rafael Alexandre de Almeida - Maringá: UNINGÁ, 2014.

89p. il. Ap.

Dissertação (Mestrado) Departamento de Pós-Graduação em Odontologia - Mestrado Profissionalizante em Odontologia, Subárea Ortodontia. Faculdade Ingá, 2014.
Orientação: Prof. Dr. Fabricío Pinelli Valarelli

1. Ortodontia. 2. Expansão Rápida. 3. Mini-implantes. Almeida, Rafael Alexandre. II. Comparação das forças geradas por um sistema de expansão rápida suportado por mini-implantes em duas diferentes angulações.

Autorizo, exclusivamente para fins acadêmicos e científicos, a reprodução total ou parcial desta dissertação/tese, por processos fotocopiadores e outros meios eletrônicos.

Assinatura:

Comitê de Ética: Projeto de pesquisa aprovado em

Nº do Protocolo:

RAFAEL ALEXANDRE DE ALMEIDA

Comparação das forças geradas por um sistema de expansão rápida suportado por mini-implantes em duas diferentes angulações

Dissertação apresentada à UNINGÁ - Faculdade Ingá, como requisito parcial para a obtenção do título de Mestre em Ortodontia.

Aprovada em _____ / _____/ _____

COMISSÃO EXAMINADORA

_____

Prof. Dr. Fabricio Pinelli Valarelli

Faculdade Ingá – UNINGÁ

_____

Prof. Dr. Rodrigo Hermont Cançado

Faculdade Ingá – UNINGÁ

_____

Prof. Dr. Rafael Henriques Pinelli

Faculdade do Centro Oeste Pinelli Henriques - FACOPH

Dedicatória

À *Deus , que sempre se fez presente em meu coração, que foi o idealizador de tal projeto, sendo ele meu guia e meu caminho. A ele dedico minha vida e mais essa vitória abençoada;*

Dedico essa obra á duas pessoas que me encorajaram a não desistir nas horas difíceis durante esse curso, onde nos momentos em que a angústia de finalização do trabalho e o cansaço da mente, queria parar de lutar!

Minha amada esposa, ***Evelyze Kloster Ciconello De Almeida*** *e minha linda princesa, minha filha,* ***Manuela Ciconello de Almeida.***

Agradeço a minha esposa pela compreensão dos momentos árduos em que me foram dispensados para a elaboração de tal, deixando nossa vida de casal em muitos momentos como segundo plano.

Peço perdão a minha pequena Manuela por não ter despendido de todo meu tempo em sua formação, em seus primeiros aprendizados, suas primeiras falas; Desculpas pelo tempo ausente nas viagens a estudo e trabalho em todo esse período.

Meninas, durante esse curso os objetivos gerais por mim idealizados, incluíram além do sucesso profissional, uma alternativa para sempre tentar fazer o máximo por vocês, buscando conhecimento e experiência; para dessa forma nunca deixar faltar nada para nossa família.

Hoje, compreendo o sentido da felicidade e do amor, pois o que sinto por vocês é algo inexplicável e nada antes comparado. Uma família perfeita que Deus me permitiu.

Obrigado sempre; Amo vocês

AGRADECIMENTOS

Meus pais, que me conduziram na formação da minha graduação, mostrando a verdade e a vida, que me ensinaram o caminho da honestidade e do trabalho. A eles sou imensamente grato por me permitirem uma profissão. Hoje com uma família formada, sei o que representa um filho na vida de um pai, por isso sempre farei o melhor para vocês e por vocês;

Agradeço imensamente ao meu grande amigo, irmão e sócio Alexandre Carbonera de Santi, que em nenhum momento durante esse período do curso mediu esforços para manter nossa Clinica e Unidade em ótimos trilhos, no decorrer de minhas ausências. Devo uma boa parte desse trabalho a sua dedicação à odontologia. Obrigado por fazer parte da minha vida pessoal e em nossa grande e árdua jornada de trabalho.

Marlom Dal Molin, grande cunhado, amigo, cumprade e companheiro de trabalho, meu imenso obrigado pela participação no desenvolvimento prático dos corpos de provas da pesquisa e principalmente por tornar-se parte da minha família.

Aos meus amigos de curso; Rodnei, Joubert, Giovani, Bruno, Vera, Tanara, Susy, Camila, Janaina, Karine e em especial ao meu amigo Thiago, por sua garra e serenidade, pois sem ele seria difícil elaborar tal trabalho. Como na graduação, pelo desenvolver da vida, é quase impossível após o curso reunir todos novamente, porém alguns são inesquecíveis e tornam-se parte de nossas vidas;

Á Profa. Dra. Karina Maria Salvatore de Freitas, coordenadora do Mestrado em Odontologia, área de concentração Ortodontia, da Faculdade Ingá.

Aos professores do curso; Fabricio Pinelli Valarelli meu orientador, Rodrigo Hermont Cançado e Karina Maria Salvatore de Freitas por todos os conhecimentos adquiridos durante o mesmo e pela busca incessante da equipe por uma Ortodontia de resultados com embasamentos científicos;

Rafael Henriques Pinelli, agradeço pela amizade adiquirida através do profissional, pelo apoio à iniciativa do mestrado, pela força de vontade despendida em ajudar-me quando precisei durante a pesquisa e fora da mesma. Agradeço pela atenção despendida desde a formação da especialização até a presente banca, que aliás, é um enorme prazer reencontrá-lo nessa defesa. Muito obrigado pela presença.

Agradeço a Bionnovation pelo apoio, confiança e doação de parte dos materiais para a realização da pesquisa;

Ao Drº Roque J. Mérida Jr. e a Orthometric, pela disponibilização do uso do laboratório de testes para a execução da mesma;

A Uningá em geral, que me proporciona o terceiro titulo de pós- graduação.

Ao Dr. Ricardo Oliveira, diretor da Faculdade Ingá;

Ao Dr. Roberto Oliveira, presidente da mantenedora;

Ao Dr. Mário dos Anjos Neto Filho, diretor de pós-graduação da Faculdade Ingá;

Ao Prof. Ney Stival, diretor de ensino da Faculdade Ingá;

Ao Prof. Dr. Helder Dias Casola, coordenador do curso de Graduação em Odontologia da Faculdade Ingá;

Ao Prof. Dr. Luiz Fernando Lolli, coordenador da pós-graduação e do Programa de Mestrado em Odontologia da Faculdade Ingá;

“Noventa por cento do sucesso se baseia simplesmente em insistir”

Woody Allen

RESUMO

Introdução: A disjunção palatina caracteriza-se pelo rompimento ou a separação ortopédica da sutura palatina mediana, gerando dessa maneira um aumento de espaço no perímetro do arco dentário e afastando os processos alveolares. Diversos aparelhos são utilizados com sucesso para tal, porém com a desvantagem principal da inclinação dental posterior, gerando uma expansão dentária e não sendo a mesma propriamente ortopédica. Com a introdução dos mini-implantes, titulados de ancoragem absoluta, pôde-se dessa forma tentar minimizar as desvantagens ortodônticas da expansão, unindo a versatilidade e simplicidade dos mini-implantes à expansão rápida maxilar. **Objetivo:** O presente estudo teve como objetivo comparar as forças (kgf) geradas durante as ativações do parafuso expansor, de um sistema de expansão rápida in vitro, suportado por mini-implantes, de acordo com duas diferentes angulações de inserção destes e em diferentes quantidades de ativações. **Métodos:** A amostra foi composta por dois (2) grupos, tendo o primeiro uma angulação do corpo de prova para os mini-implantes de zero (0º) grau e o segundo grupo uma angulação de trinta (30º) graus, ambos com mini-implantes de dois (2,0) mm de espessura. Foram executados cinco (5) ensaios mecânicos em cada grupo, sendo registradas as forças de cada ensaio a cada ativação de 1\4 de volta do parafuso expansor, pelo software Tesc 3.04, acoplado a máquina de aferição de intensidade de cargas Emic DL 2000®. A comparação intergrupos foi realizada com o teste t independente, não paramétrico de Mann-Whitney. **Resultados:** Os resultados encontrados mostraram uma diferença estatisticamente significante em relação às forças comparadas nas seguintes ativações: 1\4; 5\4; 6\4; 7\4 e 8\4, entre os dois grupos estudados. As variáveis de 2\4, 3\4 e 4\4 não apresentaram diferenças estatísticas significantes, mantendo uma distribuição normal das forças comparadas. **Conclusão:** Com base na metodologia e resultados apresentados, conclui-se que houve uma diferença estatisticamente significante na maioria das variáveis de ativações, quando da comparação entre as forças geradas nas duas angulações testadas; também com o aumento das ativações, houve um aumento da diferença estatística entre os dois grupos, mostrando uma superioridade das forças suportadas pelo sistema o grupo de 0º em comparação ao de 30º.

Palavras chave: Ortodontia; Expansão Rápida; Mini-implantes.

ABSTRACT

Introduction: The palatal expansion is characterized by a rupture or orthopedic separation of the midpalatal suture, increasing the dental arch perimeter and moving apart the alveolar processes. Several devices have been successfully used for this separation, but not without a drawback: the posterior dental inclination, that promotes a dental expansion and not a real orthopedic expansion. The introduction of mini-implants, called absolute anchorage, allowed an attempt of minimizing the disadvantages of orthodontic expansion, combining the versatility and simplicity of the mini-implants to rapid maxillary expansion. **Objective:** The aim of this study was to compare the force (kgf) generated during the activation of the expansion screw, in a system of rapid expansion in vitro that was supported by mini-implants, accomplished according to two different angles of insertion and to different amounts of activations. **Methods**: The sample consisted of two (2) groups; the first group had an angulation of 0 degree between the specimen and the mini-implant; the second group had an angulation of 30 degrees, in both groups, 2mm thick mini-implants were used. Five (5) mechanical tests were performed on each group, and recorded the strengths of each test on every activation of 1 \ 4 turn of the expansor screw, using the software Tesc version 3.04, attached to a load intensity measurement machine Emic DL 2000®. The inter-group comparison was performed with the independent t test, nonparametric Mann-Whitney. **Results**: The results showed a statistically significant difference in relation to the forces compared in the following activations: 1\4; 5\4; 6\4; 7\4 and 8\4 between the two groups. The Variables of 2\4, 3\4 and 4\4 showed no significant statistical difference, maintaining a normal distribution of the compared forces. **Conclusion**: According to the methodology and results presented, it can be concluded that there was a statistically significant difference in the majority of the activation variables, when comparing the forces generated in the two tested angulations; and also with increasing of activations, an increase of statistical difference between the two groups was noted, showing a superiority to the forces supported by the system of the 0 ° group compared to 30° group.

KEY WORDS: Orthodontics; Rapid expansion; Mini-implants.

LISTA DE FIGURAS

Figura 1 - MI e suas partes; cabeça, transmucoso e corpo. 50

Figura 2 - Bloco de poliuretano, com cortical de 1,0mm. 50

Figura 3 - Parafuso expansor, com a chave de ativação. 51

Figura 4 - Chave conexão contra-ângulo.....52

Figura 5 - Conjunto de bases metálicas com angulação de 0º, sendo duas bases espelhos e um plano metálico de união..... 52

Figura 6 - Conjunto de bases metálicas com angulação de 30º, sendo duas bases espelhos e um plano metálico de união.....53

Figura 7 - Exibe a inserção de todos os mini-implantes nos blocos, prévio aos cortes de separação dos mesmos. 54

Figura 8 - Mostra a montagem dos blocos com mini-implantes nas bases de angulação zero grau (0º), reta 56

Figura 9 - Mostrando a padronização do corte das chaves, tendo a última do lado direito o tamanho real. 56

Figura 10 - Exibe o acoplamento das chaves de inserção e o aperto das roscas secundárias, para estabilização das bases metálicas.....57

Figura 11 - . Padronização para corte dos parafusos expansores.....57

Figura 12 - Estabilização com fio de amarrilho unindo os intermediários ao parafuso expansor (obs: em cada término dos braços do expansor foram feitos pequenos desgastes com discos de corte, para melhor estabilizar o fio de amarrilho). 58

Figura 13 - Isolamento com gesso pedra, para proteção da conexão entre a chave, mini-implante e osso durante a soldagem.....58

Figura 14 - Soldagem para união do parafuso expansor aos intermediário.....59

Figura 15 - Acabamento do corpo de prova, com micromotor protético e pedra montada.....59

Figura 16 - Polimento do corpo de prova com borrachas abrasivas…...……60

Figura 17 - Corpo de prova de 30º pronto para o teste 60

Figura 18 - Corpo de prova de 0º pronto para o teste 61

Figura 19 - Adaptação do conjunto de bases metálicas de zero (0º) grau de angulação, com o corpo de prova também adaptado. 61

Figura 20 - Adaptação do conjunto de bases metálicas de trinta (30º) graus de angulação, com o corpo de prova.....62

Figura 21 - Grupo 1 (angulação de zero grau), após os ensaios.....63

Figura 22 - Grupo 2 (angulação de trinta graus), após os ensaios.....63

LISTA DE TABELAS

Tabela 1 - Representação esquemática dos grupos 49

Tabela 2 - Comparação intergrupos das forças de ativação do expansor. Teste t independente, não-paramétrico de Mann-whitney. Desvio Interquartílico (D.I.). * Estatisticamente significante para p<0,05. 66

LISTA DE GRÁFICOS

Gráfico 1 - Esquemática do grupo 1 (angulação de 0º), comparando forças com ativações (tempo).....67

Gráfico 2 - Esquemática do grupo 2 (angulação de 30º), comparando força com ativações (tempo).....67

LISTA DE ABREVIATURAS E SIGLAS

CP / cp – Corpo de prova;

ERM – Expansão Rápida Maxilar;

ERMAC – Expansão Rápida Maxilar Assistida Cirurgicamente;

ERMAO - Expansão Rápida da Maxila com Ancoragem Óssea;

DP – Disjunção Palatina;

MI – Mini-implante, Mini-implantes;

SUMÁRIO

1. INTRODUÇÃO 18

2. REVISÃO DE LITERATURA 23

2.1. Erupção Dental 24

2.2. Atresia Maxilar 25

2.3. Expansão Maxilar 26

2.4. Ancoragem óssea 29

2.5. Mini-implantes 34

2.5.1. Sistemas ou tipos de Mini-implantes 37

2.5.2. Vantagens e Desvantagens dos Mini-implantes 40

2.6. Expansâo Maxilar com Ancoragem Óssea 42

2.6.1 Aplicação dos Mini-implantes na ERM... 45

3. PROPOSIÇÃO 46

4. MATERIAL E MÉTODOS 48

4.1. Divisão Dos Grupos Experimentais 49

4.2. Componentes do Sistema de Expansão 49

4.2.1. Mini-implantes 49

4.2.2. Osso Artificial 50

4.2.3. Parafuso Expansor 51

4.2.4. Chave de Inserção 51

4.2.5. Bases Metálicas 52

4.3. Métodos 53

4.3.1. Preparação dos blocos de ossos artificiais 53

4.3.2. Inserção dos Miniimplantes nos Blocos ósseos 54

4.3.3. Corte dos blocos ósseos 54

4.3.4. Montagem dos corpos de provas 55

4.3.5. Metodologia 61

4.3.6. Ensaio Mecânico 62

4.3.7. Ánalise Estatística 63

5. RESULTADOS 65

6. DISCUSSÃO 68

6.1. Amostra 69

6.2. Metodologia 70

6.3. Resultados 71

6.4. Implicações Clinicas 73

7. CONCLUSÕES 74

REFERÊNCIAS 76

ANEXOS 86

Anexo A 84

Anexo B 85

Anexo C 86

1. Introdução

1. INTRODUÇÃO

O conceito de beleza é complexo e apresenta um entendimento amplo que transcede as características físicas. A sensualidade e o carisma podem influenciar na percepção das características físicas de forma a valorizá-las ou denegri-las, sendo a percepção da beleza uma preferência individual, com influência cultural. Contudo, uma face harmônica e que apresente equilíbrio entre seus traços, tende a ser percebida como uma face agradável e de certa forma bela (ARNETT, BERGMAN, 1993a).

Conceitualmente, deformidade dentofacial corresponde a alterações esqueléticas e dentárias que modificam negativamente a função e a fisionomia, colocando um indivíduo fora da média da população (POGREL et al., 1992). Todos os conceitos vigentes para o diagnóstico e idealização do plano de tratamento de pacientes que apresentam alguma deformidade na face, remetem ao equilíbrio e a harmonia dos traços faciais (ARNETT; BERGMAN, 1993b).

Dentro das deformidades dentofaciais, as causadas por redução do crescimento dos ossos maxilares no sentido transverso são bastante comuns (NAVARRO et al., 2004). Este tipo de alteração pode ser uni ou bilateral, de modo que sua ocorrência pode resultar em desequilíbrio funcional e assimetria facial, correspondendo a um crescimento reduzido e/ou pouco desenvolvimento dos ossos maxilares no sentido transversal, tornando inadequada a relação entre o arco maxilar e o arco mandibular (GONÇALES, POLIDO, 1998).

A compatibilidade morfológica e dimensional entre os arcos dentário superior e inferior se constitui em uma questão relevante para o estabelecimento de uma oclusão normal. Os arcos devem se aproximar de uma morfologia parabólica, sendo o arco dentário inferior proporcionalmente menor que o arco dentário superior (SILVA FILHO et al., 2003).

A expansão maxilar é um procedimento ortodôntico que há tempos vem sendo executada na prática ortodôntica, tendo relatos desde 1860 por Angell, com a

idéia do crescimento ósseo intersticial estimulado pela movimentação ortodôntica. Na época foi realizado a separação da sutura palatina mediana de uma paciente de 14 anos e 5 meses, com falta de espaço generalizado na arcada dentária e atresia maxilar (ALPERN, YUROSCKO, 1987; ANGELL, 1860).

Por falta de apoio e interesse da época dos rinologistas, a disjunção maxilar tornou-se esquecida até o próximo século, onde com o apoio de Derichsweiler (1953) e korkhaus (1960) na Europa, a expansão ortopédica reencontrou sua ascenção. O reconhecimento garantido deste procedimento na América, com o apoio da classe ortodôntica foi atribuído prinipalmente aos trabalhos publicados por Haas a partir da década de 60 (CAPELOZZA, SILVA FILHO, 1997).

Definida como correção transversal dos arcos dentários, através da ruptura da sutura palatina mediana, a ERM (Expansão Rápida Maxilar) utiliza-se de recursos mecânicos-ortodônticos na arcada dentária superior, tendo um aparelho ortodôntico que libera forças à sutura palatina, apoiado nos dentes e/ou mucosa superiores (CLARO et al., 2003).

Diversos tipos de aparelhos ortodônticos foram desenvolvidos para correção da atresia dos arcos dentários superiores, sendo essa técnica conhecida como expansão rápida da maxila ou disjunção palatina. A preocupação em empregar esses aparelhos é o rompimento ou a separação ortopédica da sutura palatina mediana, gerando dessa maneira um aumento de espaço no perímetro do arco dentário e afastando os processos alveolares (REED et al., 1999; SARKIS FILHO, SARKIS, 2002; ÖLMEZ et al., 2007).

Existem algumas desvantagens na utilização de aparelhos ortodônticos hoje empregados para se realizar a disjunção palatina, embora sejam eficientes para suas finalidades na maioria dos casos. Como são apoiados nos dentes posteriores, quando se emprega a força necessária para que a sutura palatina se abra, promove-se também uma movimentação dentária na maioria das vezes indesejada no sentido vestibular, gerada pela compressão do aparelho expansor sobre os dentes de apoio na tábua óssea vestibular. Nos pacientes que possuem problemas periodontais com perda de osso alveolar vestibular, as forças geradas contra as tábuas ósseas alveolares durante a disjunção podem comprometer a integridade dessa região. (GARIB et al., 2006; RUNGCHARASSAENG et al., 2007; GARRET et al., 2008).

Capelozza et al. (1997) enfatiza, que após a remoção do aparelho expansor e continuação da mecânica ortodôntica, boa parte dos espaços intermolares que se obteve com a expansão rápida maxilar diminuem-se. A recidiva da movimentação ortodôntica, nesse caso a vestibularização dos dentes posteriores, acontece em maior grau, pois os dentes posteriores são apoios dos aparelhos expansores.

Garib et al. (2006) mostra, que a expansão ortopédica através da formação óssea, na ERM, corresponde somente a 38% do total da expansão, sendo os outros 62% através de inclinação alveolar e inclinação ortodôntica.

De acordo com Suri e Taneja (2008), com o aumento da idade dos pacientes, todavia, ocorre a maturação óssea, que pode tornar-se inviável a ERM convencional, dependendo do grau de obliteração da sutura palatina mediana, em razão de reações indesejadas da expansão, como: extrusão em grau maior de dentes posteriores, reabsorção radicular acentuada, fenestração da tábua óssea vestibular, necrose dos tecidos palatinos e outras. Os autores sugerem nestes casos a ERMAC (expansão rápida maxilar assistida cirurgicamente).

No intuito de diminuir os efeitos indesejados da expansão rápida da maxila, produzir apenas o efeito ortopédico e evitar a ERMAC para pacientes adultos jovens, que ainda não estão com o fechamento da sutura palatina mediana, poder-se-ia unir a simplicidade e versatilidade dos mini-implantes (MI) com os dispositivos para expansão. Assim, a força expansionista não seria apoiada nos dentes mas apenas em bases ósseas.

Com a introdução dos mini-implantes ou dispositivos de ancoragem temporária na Ortodontia, conseguiu-se eliminar os efeitos indesejados muitas vezes causados durante as movimentações dentárias ortodônticas. Estes dispositivos cada vez mais são aceitos pelos profissionais da área, devido sua eficiência e simplicidade na instalação e remoção (BEZERRA et al., 2004; LIOU et al., 2004; PARK et al., 2005; ARAÚJO et al., 2006).

Dentre as possíveis limitações na aplicação de um recurso de expansão rápida da maxila ancorada sobre mini-implantes e\ou implantes, existem poucos relatos sobre uma expansão puramente ortopédica, destacando-se a necessidade de se conhecer com maior precisão a resistência dos sistemas de ancoragens e

metodologias de tais, frente ás forças mais intensas, como as usadas nos procedimentos de expansão rápida maxilar.

Dessa forma, este estudo teve como finalidade comparar as forças geradas por um sistema de expansão rápida sobre mini-implantes, laboratorialmente, entre duas diferentes angulações dos mesmos e em diferentes quantidades de ativações. Os resultados foram obtidos através de uma máquina de teste de ensaios mecânicos, EMIC DL 2000®, com forças de compressão sobre o sistema proposto, em cada quarto de ativação do parafuso expansor e registrado os dados por um software acoplado á um computador.

2. Revisão de Literatura

2. REVISÃO DE LITERATURA

2.1. ERUPÇÃO DENTAL

A compreensão da histofisiologia dentária é importante no entendimento dos critérios relacionados à expansão maxilar. Angle (1907) afirmava que os dentes permanentes eram mais largos que os decíduos. Apesar de existir uma diferença visual entre o tamanho dos dentes decíduos e permanentes, o mesmo não determinou uma correlação estatisticamente significante entre ambos. Hoje é conhecido que para uma acomodação correta dos incisivos faz-se necessário um alargamento do arco dentário, principalmente na distância intercaninos (ROSSATO, MARTINS, 1994).

Moorees e Reed (1965) relataram, que durante a erupção dos dentes permanentes ocorre o alargamento do arco dental, sendo menor a distância intercaninos (0,2 – 0,3 mm) em relação aos demais dentes. O maior ganho ocorre na substituição dos incisivos para ambos os sexos. Na maxila, um segundo incremento é observado após a erupção dos caninos permanentes, não sendo detectada esta situação na mandíbula. Concluíram que: Os estágios de erupção são parâmetros mais importantes do desenvolvimento dental do que a idade, definindo as mudanças nas dimensões dos arcos, exceto para arcos atrésicos.

Os incisivos decíduos normalmente apresentam-se verticalizados no osso basal, constituindo-se numa outra característica peculiar da dentição decídua. Porém, quando da transição para permanentes, ocorre uma inclinação dos incisivos para vestibular, propiciando um ganho real de espaço para seu devido posicionamento no arco (ROSSATO, MARTINS, 1994).

A mudança nas medidas dos arcos dentários é dinâmica, devido a um processo normal de crescimento e maturação, resultando no aumento do perímetro do arco, causado pelas maiores dimensões dos dentes permanentes. Primeiramente ocorre um aumento entre caninos, após, um decréscimo ântero-posterior. Dos quatro anos e meio de idade até os seis, aproximadamente, há uma redução do arco para fechar os diastemas interdentais. Aos seis anos, com a erupção do primeiro

molar permanente, acontece novo acréscimo nas medidas do arco superior e uma redução do inferior, que está iniciando o fechamento dos espaços. Situação morfológica que persiste até os doze anos. Dos dezessete ou dezoito anos, inicia-se uma redução do perímetro do arco devido à retro-inclinação dos incisivos superiores, fechamento dos espaços interproximais dos dentes posteriores e estabelecimento dos pontos de contato interdentários (SINCLAIR, LITTLE, 1983; BISHARA, 1995).

2.2. ATRESIA MAXILAR

Barrow e White (1952) relacionaram as maloclusões a fatores hereditários, creditando a curva de crescimento à forças não genéticas, como hábitos parafuncionais, mutilação da dentição com subsequente movimento dos dentes e falta de nutrição.

Estima-se que a prevalência de deficiência transversa de maxila (atresia maxilar), seja de 10% a 15% na população adolescente e de 30% nos adultos, sendo a sua correção um tratamento necessário para estabilidade oclusal e a correta função do sistema estomatognático (PHILLIPS et al., 1992).

O diagnóstico da deficiência transversa da maxila, não deve se basear exclusivamente na relação inter-arcos. A relação intra-arco, considerando a morfologia isolada dos arcos dentários, tem supremacia no diagnóstico transversal. Arcos superiores triangulares e palato profundo caracterizam arcos atrésicos. A grande maioria das atresias na dentição permanente é considerada esquelética, estando indicada para sua correção a expansão ortopédica e/ou cirúrgica (SILVA FILHO et al., 1994).

No diagnóstico da atresia maxilar é de fundamental importância saber qual o componente envolvido: sendo os dentes, base óssea ou ambos. Este diagnóstico baseia-se na posição vestíbulo-lingual dos dentes posteriores (SILVA FILHO et al., 2003; NAVARRO VILA et al., 2004).

Clinicamente a atresia maxilar caracteriza-se pela mordida cruzada posterior, uni ou bilateral. No entanto é possível que o arco mandibular compense a atresia superior, inclinando os dentes inferiores de forma a causar apinhamento dentário (SILVA FILHO et al., 2003).

A adequada correção da deficiência transversal da maxila amplia a morfologia do arco dentário superior, com a conseqüente correção da mordida cruzada posterior (PHILLIPS et al.,1992; SILVA FILHO et al. 2003; NAVARRO VILA et al., 2004).

Em pacientes jovens, antes da maturação das suturas esqueléticas, o tratamento dos defeitos transversais do arco superior pode ser realizado através de tratamento ortopédico ou ortodôntico, com o objetivo de providenciar uma relação intra-arcos e inter-arcos equilibrada, saudável, estética e estável (BAYS, GRECO, 1992; POGREL et al., 1992; SILVA FILHO et al., 2003).

2.3. EXPANSÃO MAXILAR

Após um século de controvérsias quanto à sua eficácia e segurança, a expansão rápida da maxila tornou-se a partir da década de 50, objeto de intenso estudo e pesquisa. Nos anos 60 e 70, foi difundida na literatura americana, principalmente associada à experiência do ortodontista Haas (1961).

Esta filosofia expansionista de tratamento, usando o protótipo de um aparelho expansor dentomucosuportado, foi amplamente divulgada na década de 80, sendo considerado como um procedimento rotineiro na clínica ortodôntica (SILVA FILHO et al., 2003; ROSSI et al. 2011).

Inúmeras publicações têm comprovado a sua indiscutível capacidade terapêutica em solucionar as desarmonias transversas dentoesqueléticas, conferindo absoluta credibilidade ao procedimento de expansão rápida da maxila (QUEIROZ et al., 2005; HUYNH et al, 2009).

A mecânica transversal ortopédica promove o distanciamento dos processos maxilares, rompendo a sutura palatina mediana em forma triangular, com o vértice em direção da espinha nasal posterior. No sentido frontal, o afastamento ocorre de forma triangular, com o centro de rotação na direção da sutura fronto-nasal, o que confere ganhos transversais decrescentes em direção superior (processos alveolares, osso basal da maxila e cavidade nasal) e uma maior quantidade de expansão ao nível do plano oclusal (SCANAVINI et al 2006; THILANDER, 2009).

Segundo Adkins et al. (1990) e Cavassan et al. (1993), entre as fases de contenção e a de pré-tratamento, há um ganho significante nas larguras intercaninos, inter-pré-molares e inter-primeiros molares. Essa mudança

clinicamente perceptível na morfologia do arco dentário superior reflete um aumento do perímetro do arco, em decorrência da separação ortopédica dos processos maxilares, com preenchimento ósseo ao nível da sutura palatina mediana. (SCANAVINI, et al. 2006; RAMOGLU, et al. 2010)

Associada a essa abertura, ocorre uma inclinação vestibular dos processos alveolares dos dentes póstero-superiores (SCANAVINI et al., 2006).

A expansão rápida pode provocar grandes alterações transversais na maxila, identificadas clinicamente pela mudança na morfologia do arco dentário superior e pelas radiografias oclusal e póstero-anterior (P.A.) de maxila. Mas não é capaz de projetar a maxila anteriormente como propunha a literatura. Estatisticamente mostra um aumento significante na distância entre as pontas de cúspides mesio-vestibular dos primeiros molares superiores, comprovando o deslocamento vertical dos molares de ancoragem, juntamente com a maxila (SILVA FILHO et al., 1994; PODESSER et al. 2007).

Os incisivos centrais superiores separam-se, mas continuam interligados pelas fibras elásticas do ligamento transeptal, refletindo num diastema na região central. Este processo é uma conseqüência da rotação maior por parte das coroas dos dentes do que das raízes, tendendo a ser corrigido em torno de quatro meses e retornando às suas posições axiais originais (ASANZA et al., 1997; GARRETT et al. 2008).

Percebe-se ainda um aumento da largura palatina para a região cervical e basal do palato (19% e 27,2% respectivamente), após o procedimento de expansão rápida da maxila, denotando um componente de remodelação óssea (CAVASSAN et al.,1993). Entretanto, o autor mostra não existir alteração na profundidade do palato após a expansão rápida da maxila, discordando da hipótese sugerida por HAAS (1961), de que há uma redução na altura da profundidade palatina.

Além do esperado aumento nas larguras transversais do arco dentário superior, o aparelho expansor fixo tipo Haas, de ancoragem máxima (dentomuco-suportado) propicia expansão palatina alta, o que corresponde a um significativo acréscimo transversal na região profunda do palato, porém, a grande variabilidade na quantidade de expansão maxilar introduzida, é justificada pela quantidade de atresia inicialmente presente (CAPELOZZA FILHO et al., 1994).

O efeito da expansão rápida de maxila, registrado na telerradiografia em norma lateral, revela um abaixamento da maxila (mantendo o paralelismo com o

plano palatino inicial em relação à base do crânio, quando em dentição permanente), com extrusão dento-alveolar superior na região posterior e conseqüente rotação da mandíbula no sentido horário, causando o aumento da altura facial inferior, induzindo um aumento na altura dos molares de ancoragem. A presença de forças residuais de magnitude crescente, ao longo das ativações do parafuso, induz no arco dentário superior alterações ortodônticas e ortopédicas. O efeito ortodôntico é representado pela compressão do ligamento periodontal, inclinação lateral dos processos alveolares e vestibularização dos dentes superiores de ancoragem; sendo responsável pela alteração no longo eixo dos dentes, que na região de molares podem aumentar de 15 até 24 graus durante a expansão, normalmente acompanhada por extrusão (CAVASSAN et al.,1993; CAMERON et al. 2002).

De acordo com França et al. (2002), há alguns custos biológicos para a disjunção maxilar, tendo a intensidade da força ortopédica liberada pela ativação do parafuso expansor, como consequência; a hialinização do ligamento periodontal e a reabsorção radicular por vestibular dos dentes posteriores superiores. Entretanto, com o subseqüente reparo tecidual, por meio de aposição de cemento e reinserção de fibras periodontais, tais reabsorções não inviabilizam o procedimento.

Em adultos esqueleticamente maduros, a expansão da maxila através de métodos ortopédicos e ortodônticos convencionais, tem efeito inadequado ou até nenhum sobre a sutura palatina mediana, devido à rígida estrutura dos pilares zigomáticos (QUEIROZ et al., 2005).

Existe uma relação direta entre o incremento da idade do paciente e o aumento da resistência para expansão esquelética (BAYS, GRECO, 1992; POGREL et al., 1992; QUEIROZ et al., 2005).

O conceito proposto por Haas (1961), de que há uma faixa etária ideal para a expansão rápida da maxila, sendo “quanto mais velho o paciente, pior o prognóstico”, continua aceito e difundido na literatura (CAPELOZZA FILHO et al., 1994).

As dificuldades para a execução da expansão rápida da maxila aumentam com a idade, em função da progressiva obliteração sutural, que iniciada ao final do crescimento maxilar conferem uma resistência esqueletal significativa, principalmente ao nível das suturas maxilo zigomática e maxilo frontal. A liberação

cirúrgica destes fatores limitantes tem sido sugerida, para a expansão maxilar tornar-se mais efetiva (NAVARRO VILA et al., 2004; QUEIROZ et al., 2005).

Pearson et al. (1996) afirmam, que a completa consolidação da sutura palatina mediana já se faz presente aos 14-15 anos de idade no gênero feminino e aos 15-16 anos no gênero masculino. Já Navarro Villa et al. (2004), indica a expansão rápida da maxila assistida cirurgicamente aos maiores de 16-18 anos.

Não existem parâmetros clínicos para estabelecer quais pacientes apresentam um grau de calcificação da sutura intermaxilar, que permita o sucesso nos procedimentos de expansão. Então, a única forma de estabelecer a eficácia da expansão rápida da maxila em um paciente adulto é o início da expansão ortopédica realizada mecânicamente. Geralmente a intolerância do paciente é que determina a impossibilidade de tratamento. É sugerida a desativação do aparelho uma vez que a dor se torne significante e que o aparelho volte a ser ativado quando a dor desaparecer. Considerando a resistência que o esqueleto facial apresenta em pacientes adultos, uma maior quantidade de força é necessária para o rompimento da sutura, e as desativações e ativações freqüentes, podem tornar a abertura da sutura impossível (CAPELOZZA FILHO et al., 1996; SARI et al., 2003).

Sintomas como pressão acentuada na base nasal, região infra-orbitária, generalizada na face, interincisivos, isquemia dos tecidos moles palatinos e dor de cabeça, podem persistir por mais de 19 horas, indicando a necessidade imediata de desativação do aparelho expansor (BISHARA, STALEY, 1987; GARIB et al., 2005).

Outras complicações como excessiva inclinação vestibular dos dentes e fenestrações radiculares no processo alveolar, podem ocorrer (CAPELOZZA FILHO et al., 1996; MALMSTRÖM, 2007).

2.4. ANCORAGEM ÓSSEA

A Ortodontia é a especialidade que corrige a falta de alinhamento e nivelamento dos dentes, bem como a desarmonia interarcos, redirecionando o crescimento da maxila e/ou mandíbula. No planejamento do tratamento ortodôntico, simplesmente não é possível considerar somente os dentes nos quais se deseja o movimento. Os efeitos recíprocos que se manifestam ao longo do arco dentário devem ser cuidadosamente analisados e controlados, de tal forma que a

mecanoterapia deveria maximizar o movimento dentário desejável, minimizando os efeitos colaterais indesejáveis. (MARASSI et al., 2008; MATZENBACHER et al., 2008)

O termo ancoragem em Ortodontia foi definido por Proffit (1995), como “resistência ao movimento dentário indesejável”. Durante o tratamento ortodôntico, o profissional utiliza aparelhos para produzir certos movimentos desejáveis, no entanto, são acompanhados por uma reação de igual intensidade, mas de sentido oposto, como manifestação da 3ª lei de Newton. Inevitavelmente as forças de reação podem movimentar elementos dentários adjacentes, comprometendo todo um planejamento minucioso e conseqüentemente aumentando o tempo do tratamento. Portanto, a ancoragem é a resistência adequada e antagônica à força de reação que se dissipa nos outros dentes ou nas estruturas adjacentes (PADOVAN, et al. 2006).

Existem diversas formas de ancoragem, que apesar de serem eficientes, em muitos casos permitem certo grau de movimentação da unidade de ancoragem; podendo ser, ou não de dependência da colaboração do paciente. Assim sendo, atualmente utiliza-se a ancoragem esquelética, para suprir as deficiências dos sistemas de ancoragem utilizados, para movimentação dentária e adicionando-se outras vantagens, tais como: a possibilidade da utilização do tratamento de más oclusões com mutilações, ou falta de elementos dentários suficientes para a ancoragem; a otimização de resultados com mecânicas mais simples e a redução do tempo de tratamento (SQUEFF et al. 2008; FABER, ARAUJO, 2008).

Esse novo conceito em ancoragem surgiu, com o uso dos implantes dentários no tratamento ortodôntico e pelo fato das cargas ortodônticas de natureza contínua, unidirecional e de baixa magnitude, não serem capaz de gerar atividade osseolítica na interface óssea do implante; sendo que a ausência de movimentação desses aparatos permitiu uma maior previsibilidade na condução de tratamentos complexos, independendo também da colaboração do paciente (ARAÚJO et al., 2006; FABER, ARAUJO, 2008)

Contudo, apesar da grande eficiência dos implantes dentários como ancoragem esquelética, os mesmos possuíam algumas restrições à sua utilização, sendo que estas se relacionavam geralmente ao tamanho e quanto à região anatômica de instalação. Poucas localizações eram disponíveis na cavidade bucal que permitiam o seu emprego, tais como as regiões: retromolar; anterior do palato; próxima à espinha nasal anterior e áreas edêntulas. Outro fator de dificuldade era a

complexidade cirúrgica para inserção e remoção, bem como a necessidade de obtenção de equipamentos e materiais específicos para a execução desse tipo de procedimento. (FABER, ARAUJO, 2008; JANSON et al., 2006)

O primeiro relato sobre o uso de um parafuso como auxiliar no tratamento ortodôntico foi publicado por Creekmore e Eklund (1983). Com o objetivo de realizar movimentos dentários complexos de serem alcançados por recursos convencionais, os autores inseriram um parafuso cirúrgico de vitallium abaixo da espinha nasal anterior, pós-montagem do aparelho fixo, em um paciente do gênero feminino, com 25 anos de idade e relação molar de Classe I, caracterizada também pela presença de trespasse vertical acentuado. Após 10 dias da fixação, um elástico leve foi instalado, unindo-se da cabeça do parafuso ao arco dentário. Esse elástico foi trocado durante o tratamento, de tal forma a exercer força contínua que deveria ser mantida 24 horas ao dia. Os incisivos foram intruídos em torno de 6 mm e inclinados lingualmente em torno de 25º. Os autores concluíram que a ancoragem esquelética deveria ser empregada mediante o adequado conhecimento da biologia, estabilidade, rejeição, infecção ou da patologia bucal. Ressaltaram, que estudos deveriam ser conduzidos para se avaliar a efetividade e segurança deste método, como recurso auxiliar dos procedimentos clínicos ortodônticos.

Roberts et al. (1984), avaliaram a técnica de instalação de implantes no osso cortical, verificando a biocompatibilidade de um implante relativamente simples e de baixo custo, para determinar o período necessário da adequada cicatrização, suporte correto para aplicação de carga constante e também para evidenciar a remodelação óssea, após a aplicação de força no osso cortical. Para tal proposta, os autores utilizaram uma amostra de 14 coelhos machos branco da Nova Zelândia, de 3 a 6 meses de idade, nos quais foram inseridos implantes de 3,2 mm de diâmetro e 8 mm de comprimento no fêmur. Após 3, 6 e 8 semanas, foram instaladas molas de aço entre os implantes e aplicada 100 g de força no fêmur de uma perna e nenhuma força no fêmur da outra perna. Os autores concluíram que os fatores que contribuíram para a perfeita fixação e estabilização do implante no osso, restringindo o acesso do implante ao tecido fibroso foram: manutenção da vitalidade óssea e preservação da capacidade osseogênica.

Branemark, Zarb e Albrektsson (1985), definiram a osseointegração como uma ‘‘conexão estrutural direta e funcional entre o osso vivo e a superfície de um implante suportando a carga”, cujo fenômeno revolucionou a maneira pela qual se

tratavam pacientes edentados, parcial ou totalmente. Os autores enfatizaram que, com o passar do tempo, a relação ossoimplante exerceria um importante papel na Odontologia.

Douglass e Killiany (1987), investigaram a possibilidade do uso de implantes endósseos para a movimentação dentária em ratos. A amostra foi constituída de 5 machos, nos quais foram inseridos implantes de 4,0 mm de comprimento e 1,5mm de diâmetro para a movimentação dos incisivos. Os autores concordaram que os implantes poderiam promover uma excelente ancoragem para correções ortodônticas.

Odman et al. (1988), apresentaram os resultados preliminares obtidos em casos clínicos. Dentre eles foram relatados o de uma paciente de 65 anos, com a presença de um canino superior direito impactado, onde era necessário um número maior de dentes suporte para tracioná-lo. Os autores utilizaram uma ligadura que unia uma prótese fixa sobre implantes ao acessório colado no canino impactado, alcançando-se um resultado satisfatório durante um período de 18 meses. Concluíram que o tratamento utilizando implantes osseointegrados de titânio, poderia ser uma alternativa para as técnicas ortodônticas convencionais.

Roberts, Marshall e Mozsary (1990), demonstraram a utilização de implantes como ancoragem esquelética por meio de um relato de caso, utilizando-os como principal meio de ancoragem na intrusão e mesialização dos molares inferiores, para a área edêntula do primeiro molar. Os autores apresentaram um caso clínico de um paciente de 34 anos de idade, gênero masculino, com ausência do primeiro molar inferior esquerdo, extrusão do terceiro molar inferior esquerdo e relação dos caninos em Classe I. Foi instalado um implante de 3,85 mm de diâmetro e 6,9 mm de comprimento, fabricado especialmente para a aplicação na região retromolar inferior esquerda; seqüencialmente instalaram um dispositivo, unindo esse implante aos prémolares. Os autores observaram a intrusão de aproximadamente 2 a 3 mm do terceiro molar, em seguida a mesialização do segundo e terceiro molar por meio da ancoragem indireta no dispositivo citado. Concluíram que os implantes poderiam ser utilizados como forma de ancoragem, onde uma modificação no formato desses dispositivos seria viável para facilitar a utilização desses recursos como ancoragem esquelética.

Higuchi e Slack (1991), utilizaram implantes dentários para facilitar a movimentação dentária em 7 pacientes adultos, sendo 5 do gênero feminino e 2 do

masculino, com idades entre 22 a 41 anos. Os implantes de titânio de 10 mm de comprimento foram instalados bilateralmente na região dos 3ºs molares na mandíbula de 6 pacientes; e na região do 1º molar em 1 paciente que apresentava ausência dos molares inferiores. Em seguida um aparelho edgewise foi instalado. Os implantes foram descobertos de 4 as 6 meses após a sua instalação. Foram aplicadas força de 150 a 400 g em 14 implantes para retração dos incisivos e mesialização dos molares. Os autores concluíram que os implantes instalados na região posterior, podem ser utilizados para movimentação dentária dos dentes anteriores da maxila e mandíbula; e para correção dos casos ortodônticos que se caracterizaram pela ausência das unidades dentárias.

Sennerby, Thomsen e Ericson (1992), avaliaram a evolução biológica da relação ossoimplante, onde utilizaram 23 coelhos adultos, pesando de 3 a 4 kg em ambos os sexos. Cento e vinte e oito implantes com formato de 3,75 de diâmetro e 4 mm de comprimento foram instalados nas tíbias, onde foram cobertos predominantemente por tecido fibroso. Após 6 semanas foram substituídos por cartilagem, tecido fibroso e osso cortical. Decorrido 3 a 6 meses o tecido fibroso foi substituído por osso, enquanto a cartilagem permaneceu ao redor de alguns implantes. Depois de 6 meses, a interface ossoimplante apresentou um osso cortical bem organizado em pequena quantidade. Os autores concluíram que a quantidade de osso na cortical pode ser o fator crítico na fixação dos implantes de titânio. A implicação clínica e a penetração através das duas corticais são provavelmente preferíveis em regiões com baixa densidade óssea.

Melsen (1998) utilizou fios de aço na crista infrazigomática, para superar as limitações da ancoragem ortodôntica convencional, em pacientes com ausência dos dentes posteriores; tendo o mesmo artificio indicação de retração e intrusão dos incisivos superiores. Umemori et al. (1999), desenvolveram um sistema de ancoragem esquelética por meio de miniplacas de titânio, com o propósito de corrigir mordidas abertas esqueléticas por intermédio da intrusão de molares. O estudo de Sugawara et al.(2002), enfatizou o uso desse dispositivo salientando a necessidade de sobrecorreção nesse tipo de procedimento, devido a ocorrência de recidiva em aproximadamente trinta por cento dos casos.

As miniplacas de titânio, originalmente utilizadas para a fixação cirúrgica, apesar de permitirem grandes benefícios nessa modalidade de ancoragem, possuíam algumas restrições em decorrência do custo biológico e financeiro. Assim

caracterizavam-se por apresentarem maior morbidade cirúrgica, em virtude da necessidade de realização de dois procedimentos cirúrgicos: um para instalação e outro para remoção. O custo elevado e as restrições quanto às áreas anatômicas disponíveis para sua instalação, são outras limitações inerentes neste dispositivo de ancoragem esquelética (ARAÚJO et al., 2006; FABER et al., 2008).

2.5. MINI-IMPLANTES

O emprego de dispositivos transitórios para ancoragem como agente coadjuvante no tratamento ortodôntico, mostra uma elevada versatilidade na aplicação clínica. Surgindo como uma alternativa para os casos em que a ancoragem se torna fator crítico para o sucesso do tratamento ortodôntico.

Park et al. (2001), colocara mini-implantes ortodônticos entre as raízes dos primeiros molares e dos segundos pré-molares direito e esquerdo, superior e inferior; como ancoragem para retração dos dentes anteriores em um caso clínico que apresentava biprotrusão dentoalveolar e má oclusão de Classe I. A instalação era contra-indicada em área de remodelação óssea, como por exemplo, o local da remoção do dente decíduo ou extração dentária. Segundo autores, pacientes com alterações sistêmicas no metabolismo ósseo devido à doenças, medicações ou tabagismo intenso, não se constituíam em pacientes adequados para mini-implantes.

Kyung et al. (2004), instalaram dispositivos similares nas regiões palatina/ lingual para tratamento com aparelho ortodôntico lingual. Bae e Kyung (2006), por sua vez, instalaram os mesmos dispositivos como ancoragem esquelética entre as raízes dos primeiros e segundos molares, por vestibular e lingual, com a finalidade de intrui-los. Com os diversos estudos sobre implantes como ancoragem esquelética, os mini-implantes utilizados em diversas regiões do osso alveolar, suscitavam dúvidas quanto à estabilidade primária e também no decorrer das ativações, períodos em que o paciente retorna às consultas.

Melsen e Verna (2005) citaram que quando a espessura do osso cortical era menor que 0,5 mm e apresentava pouca densidade óssea, oferecia um prognóstico desfavorável para a estabilidade primária, podendo ocorrer a perda do mini-implante, mesmo que a estabilidade fosse alcançada, ou seja, durante as ativações.

No mesmo ano, Melsen relatou por meio de modelos paramétricos, que o nível de estresse era maior no osso cortical em relação ao osso trabecular adjacente, dessa forma, a espessura do osso cortical determinava toda a transferência de carga do mini-implante; a densidade do osso trabecular exercia pouca influência.

Estruturalmente na maxila, o osso cortical apresenta espessura relativamente fina que estão interconectados por uma rede de trabéculas. A mandíbula no entanto, é composta por osso cortical mais espesso. Assim, características anatômicas como a espessura do osso cortical, podem influenciar na estabilidade do mini-implante, principalmente na maxila (DEGUCHI et al., 2006; SATO et al., 2007).

Conhecendo a importância da espessura do osso cortical para estabilidade dos mini-implantes ortodônticos, Deguchi et al (2006) realizaram um estudo por meio de tomografia computadorizada, onde analisaram a espessura do osso cortical nas regiões do ponto A e próximo à espinha nasal anterior. Assim como na região mesial e distal de molares superiores e inferiores em diferentes angulações (30º, 45º e 90º).

Os autores ressaltaram que, clinicamente existem 2 padrões diferentes de aplicação de força nos implantes: a primeira, na qual se aplica força somente após a osseointegração, onde a quantidade e a qualidade óssea são fatores importantes por causa da necessidade da manutenção a longo prazo da estabilidade do implante no osso; no segundo tipo, a força pode ser aplicada imediatamente, pois a estabilidade do implante pode ser alcançada pela integração mecânica. Salientando que dessa forma, a espessura óssea parece ser o fator principal na estabilidade dos mini-implantes.

Além dos sítios implantares posteriores, com situações de retrações dos segmentos anteriores e intrusões posteriores, dependendo do tipo de inclinação apresentado pelos incisivos extruídos e do tipo de movimento desejado, os autores demonstraram duas regiões para instalação de mini-implantes na área anterior, sendo: um único mini-implante na linha média próxima à espinha nasal anterior, nos casos em que os incisivos se apresentaram verticais ou retroinclinados. Nesta posição, a linha de força passou bem à frente do centro de resistência do conjunto, gerando um efeito de intrusão e proclinação das unidades dentárias superiores e inferiores (BRANDÃO et al., 2008); e dois mini-implantes, posicionando-os entre os incisivos centrais e laterais ou entre incisivos laterais e caninos, quando os incisivos não se apresentaram verticalizados ou retroinclinados, onde não se pretendeu a

projeção destas unidades, ou seja, buscando apenas intrusão. Desta forma, a linha de ação de força passou mais próxima do centro de resistência do conjunto, formado pelos dentes que foram movimentados (PITHON et al, 2008)

Araújo et al. (2006), buscaram uma abordagem ampla sobre a ancoragem esquelética em Ortodontia com mini-implantes, sendo especialmente indicados em pacientes com a necessidade de intrusão de incisivos, onde apresentaram ausência ou comprometimento de muitas unidades posteriores.

Na procura por recursos de ancoragem esquelética versátil, percebeu-se que parafusos de fixação cirúrgica, apesar de seu tamanho reduzido, possuíam resistência para suportar forças ortodônticas. O inconveniente desse tipo de parafuso residia em uma dificuldade de acoplar acessórios ortodônticos à cabeça do mesmo, além de não consentir uma acomodação boa aos tecidos moles adjacentes (ARAÚJO et al., 2006; FABER et al., 2008).

Desse modo, foram criados os mini-implantes específicos para serem aplicados na Ortodontia, sendo estes, entre todos os implantes temporários, os que melhores se adequaram às características necessárias a este tipo de ancoragem (ARAÚJO et al., 2006; CONSOLARO, 2005/2006; BRANDÃO et al., 2008).

Nesse novo sistema, conseguiu-se associar um parafuso com tamanho reduzido (1,4 a 2,0 mm de diâmetro; e 4 a 10 mm de comprimento), possibilitando maior versatilidade quanto às áreas anatômicas de instalação e a capacidade de suportar forças ortodônticas. O parafuso possui um perfil transmucoso (cinta), para acomodação aos tecidos moles adjacentes, apresentando as seguintes características: facilidade de instalação e remoção; capacidade de receber carga imediata; utilização com as diversas mecânicas ortodônticas e baixo custo (BRANDÃO et al, 2008).

As características acima citadas fizeram com que os mini-implantes ortodônticos ganhassem bastante versatilidade quanto às áreas de instalação, sendo que as regiões interdentárias do arco superior e inferior, com acesso vestibular e/ou palatino (lingual), passassem a ser as mais desejadas para a aplicação das diversas mecânicas, na correção dos mais complexos problemas ortodônticos. (SATO et al. 2010)

Villela, Bezerra e Laboissière Jr (2006), relataram sobre o uso de mini-implantes ortodônticos autoperfurantes, onde objetivaram descrever suas características com um novo protocolo cirúrgico e atuais perspectivas clínicas. Os

autores evidenciaram que: enquanto os mini-implantes autorosqueantes possuíam um corpo cilíndrico e necessitaram de uma perfuração prévia antes da sua instalação; os mini-implantes autoperfurantes, por sua vez, dispensaram a fresagem inicial e apresentaram o corpo cônico, cuja região de maior diâmetro esteve adaptada ao osso cortical quando o mesmo foi instalado.

Os mini-implantes autoperfurantes favoreceram o procedimento cirúrgico para torná-lo mais simples e seguro, reduziu intensamente a necessidade de realização de osteotomia utilizando motor e contraângulo. (PITHON et al, 2008). Colaborou, ainda mais, como recurso nos planejamentos ortodônticos atuais de ancoragem esquelética e estimulou os próprios ortodontistas a efetuarem a instalação dos mini-implantes e ingressarem nessa nova vertente.

2.5.1 Sistemas ou tipos de Mini-implantes

Para suprir os problemas e as dificuldades encontrados na ancoragem ortodôntica realizada com implantes convencionais, vários sistemas de ancoragem óssea temporária têm sido introduzidos.

Gray, Smith (2001) apresentaram um novo tipo de mini-implante de titânio chamado Modulador Transicional. Eles apresentam 1,8mm de diâmetro e comprimento de 14mm, 17mm e 21mm. Esses mini-implantes são confortáveis, de fácil localização e resistente à forças ortodônticas. Apresentam a capacidade de receber cargas imediatas, podem ser utilizados com uma mecânica ortodôntica simples, são facilmente removidos e de baixo custo. Este tipo de parafuso foi designado para suportar temporariamente próteses fixas, durante a fase de cicatrização associado com a inserção de implantes permanentes e removidos quando os parafusos permanentes eram restaurados.

Park et al. (2002) desenvolveram um parafuso de titânio, chamado OSAS, para ser utilizado nos casos de fixação intermaxilar em pacientes cirúrgicos. Eles apresentavam diâmetro de 1,6mm, comprimentos de 6mm, 8mm, 9mm e cabeça de 3mm de comprimento, para possibilitar a inserção de elásticos ou amarrilhos.

Kyung, Park e Bae (2003) desenvolveram um estreito mini-implante de titânio do sistema Absoanchor, que apresentava a cabeça em forma de botão com um orifício para adaptação de ligaduras e elásticos. Com as dimensões reduzidas, eles podiam ser inseridos em varias regiões da maxila e mandíbula e no osso alveolar entre as raízes dentarias. Os mini-implantes desse sistema apresentavam diâmetros que variavam de 1,2mm a 1,6mm e comprimento de 6mm a 8mm. Mesmo os parafusos de menos diâmetros eram capazes de resistir a forças de até 450g.

Segundo Lin e Liou (2003), pode-se classificar os acessórios de ancoragem óssea dentro de quatro categorias, baseando-se na aplicação clínica e no design: 1 – parafuso palatino subperiósteo chamado onplant; 2 – implante palatino endósseo temporário; 3 – placas ósseas; 4 – parafusos ósseos. Estes autores desenvolveram um novo sistema de parafuso ósseo chamado Mini Sistema de Ancoragem Ortodôntica (OMAS) para reduzir as taxas de insucesso.

O OMAS é feito de titânio e pode ser encontrado em diâmetros de 1,5mm, 2,0mm, 2,7mm e comprimentos de 7mm, 10mm, 12mm, 14mm e 17mm. Ele é constituído de quatro componentes: cabeça com slot 0,022” 0,028” para encaixe do fio ortodôntico, pescoço com uma porção mais fina entre a cabeça e a plataforma, um orifício pra facilitar a adaptação de molas e elásticos; plataforma com três diferentes alturas para acomodar diferentes espessuras de tecido mole e por último o corpo. Seu corpo, com formas paralelas e auto rosqueável permite uma melhor retenção mecânica e reduz as chances de fraturas. O OMAS é designado para uma variedade de aplicações.

O parafuso com diâmetro de 1,5mm é ideal para ser instalado no septo ósseo entre os dentes. Já os parafusos com diâmetro de 2,0mm e 2,7mm são indicados para áreas edêntulas, pilar zigomático, palato duro e região de osso alveolar vestibular de mandíbula.

Maino et al. (2003) desenvolveram um novo parafuso auto rosqueável de titânio, chamado Spider Screw. Onde o mesmo era encontrado em 3 comprimentos diferentes: 7mm, 9mm e 11mm, para serem usados de acordo com a espessura de tecido mole. Apresenta uma cabeça com slot interno de 0,021 X 0,025”, um outro slot externo com as mesmas dimensões e um slot vertical redondo de 0,025”.

De acordo com Ritto e Kyung (2004), surgiram no mercado vários desenhos de mini-implantes para diversas finalidades. Quase todos têm um orifício na cabeça para colocação de acessórios. Eles apresentam diferentes tipos de ranhuras e formas de cabeças diferenciadas.

Segundo Carvalho et al. (2004), os mini-implantes podem ser confeccionados em titânio, com variáveis graus de pureza e com diversos diâmetros: 1,2mm, 1,4mm, 1,6mm. O comprimento pode variar de 6mm a 12mm dependendo do fabricante. Os parafusos maiores são utilizados para fixação de mini-placas em forma de L ou em casos de menor disponibilidade óssea.

Chung, Kim e Kook (2004a), mostram que o principal mecanismo de retenção da maioria dos mini-implantes ortodônticos é a união mecânica intra-ósseo. Eles precisam de uma adaptação perfeita para serem efetivos e sua estabilidade depende quase que exclusivamente da qualidade e quantidade de osso cortical e trabecular disponível. No mais, o design da cabeça de muitos mini-implantes tende a causar irritação gengival.

Para corrigir estas limitações e possibilitar uma precoce ósseo integração, estes autores desenvolveram um novo sistema de ancoragem esquelética chamada Implante C (Chung, Kim e kook, 2004b). Esse dispositivo de titânio proporciona uma ancoragem esquelética principalmente através da ósseointegração. Ele é constituído de duas partes: 1 – um parafuso de 1,8mm de diâmetro e 8,5mm, 9,5mm ou 10,5mm de comprimento. Toda sua superfície, exceto os 2mm superior próximo á cabeça com 2,5mm de diâmetro.

Uma longa extensão entre a cabeça e o corpo do parafuso previne irritação gengival durante a mecânica e maior transferência de forças compreensivas. Com isso a estabilidade inicial do Implante C é aumentada possibilitando o recebimento de cargas imediatas. A quantidade de força aplicada pode variar de 50g a 200g, dependendo da qualidade óssea e do movimento ortodôntico desejado.

Carano et al. (2005) relataram que o material usado normalmente, para a construção dos mini-implantes é o titânio, embora o aço inoxidável também fosse sugerido como um material alternativo. A osseointegração destes mini-parafusos de titânio é bem menor quando comparados à osseointegração dos implantes

convencionais. Essa incompleta osseointegração é vista como uma vantagem dos mini-parafusos para as aplicações ortodônticas, possibilitando uma efetiva ancoragem com fácil inserção e remoção.

Em relação ao design utilizados nos sistemas de ancoragem com mini-implantes atualmente, no mercado nacional encontram-se: diferentes desenhos (cônicos e cilíndricos), diâmetros (variando de 1,2 à 2mm), comprimentos (variando de 4 á 12mm), graus de pureza do titânio e tratamentos de superfícies, variando de acordo com a marca comercial. Em relação a forma os MI podem ser do tipo autorosqueante (devido ao pode de corte presente, necessita de osteotomia inicial, onde com uma fresa, cria seu caminho de entrada no osso) ou autoperfurante (nao necessita de fresagem óssea, tem o processo operatório mais simples e rápido, apresentam mais estabilidade primária e oferecem maior resistência à aplicaçao de carga ortodôntica imediata), (ARAÚJO et al., 2006; MARZOLA et al., 2007; CONSOLARO, 2006).

2.5.2 Vantagens e desvantagens dos Mini-implantes

De acordo com Kanomi (1997), o mini-implante para ancoragem ortodôntica é pequeno o suficiente para ser colocado em qualquer área do osso alveolar e até mesmo no osso basal. O procedimento cirúrgico é simples, de maneira que o ortodontista ou o cirurgião dentista faça-o e o processo de reparação tecidual é rápido. O mini-implante pode ser facilmente removido após a tração ortodôntica.

Park et al. (2001), apresentaram um caso clínico no qual introduziram uma nova forma de tratamento da má oclusão de classe I, com biprotrusão por meio da ancoragem em mini-implantes. Dentre as vantagens apresentadas estavam: não depender da cooperação do paciente para mânter as ancoragens idealizadas, alcançar uma melhora no perfil mais rápido, dando ao paciente mais incentivo, motivação e reduzindo o tempo de tratamento com a retração dos seis dentes anteriores simultaneamente.

Park et al. (2002) afirmaram, que devido à sua eficácia clínica os mini-implantes estão substituindo rapidamente os implantes convencionais e as mini-placas, em relação as aplicações ortodônticas. Dentre as vantagens oferecidas com o seu uso na fixação intermaxilar em pacientes cirúrgicos, pode-se destacar: facilidade de inserção e remoção; manutenção da higiene oral e o tempo de cadeira são drasticamente reduzidos; gasta-se poucos minutos para a inserção de cada parafuso e não há necessidade do ortodontista confeccionar os arcos cirúrgicos com ganchos soldados.

Segundo Lin, Liou (2003), os mini-parafusos ósseos apresentam certas vantagens sobre os outros sistemas de ancoragem como: fácil procedimento cirúrgico de inserção e remoção, baixo custo e grande número de indicações clínicas. Porém, eles não são capazes de suportar forças ortodônticas pesadas, podendo até levar os mesmos a fraturas e perdas de estabilidade.

Park et al. (2003) relataram, que os mini-parafusos são capazes de resolver vários problemas associados à intrusão dentária, além de outras vantagens; O design simples torna-os mais confortáveis para os pacientes; os efeitos colaterais, como a extrusão de dentes adjacentes é minimizada, proporcionando resultados mais confiáveis. A técnica de implantação é relativamente simples, tal como o controle na direção e quantidade de força.

De acordo com Carvalho et al. (2004), dentre as vantagens dos mini-implantes pode-se destacar: diversos sítios de colocação, fácil instalação, remoção, baixo custo, facilidade no direcionamento das forças em relação ao centro de resistência, diâmetro reduzido do implante, pronto para carga imediata, dispensa a colaboração do paciente diretamente na mecânica ortodôntica (não isentando a responsabilidade perante a higienização) e reduz o tempo de tratamento, simplificando a mecânica ortodôntica.

Park e Kwon (2004) mostraram, que a mecânica de deslize com ancoragem em mini-implantes possibilita que dentes anteriores e posteriores maxilares possam ser distalizados sem perda de ancoragem. Já os mini-implantes mandibulares, controlam o posicionamento vertical dos mesmos, possibilitando uma rotação da mandíbula e melhora do perfil facial.

Para Yao et al. (2004), as vantagens de se usar mini-implantes para ancoragem absoluta é que além de simplificar toda a mecânica ortodôntica, evitando até mesmo certos efeitos colaterais encontrados na mecânica convencional, como a perda de ancoragem, eles reduzem a necessidade de cooperação do paciente, elimina o uso do aparelho extrabucal e permitem aplicações de forças logo após sua instalação.

Segundo Park, Kwon e Sung (2004), os mini-implantes podem proporcionar uma ancoragem absoluta para a retração em massa dos dentes anteriores, sem produzir efeitos colaterais, minimizando o tempo de tratamento. Além disso, eles simplificam a biomecânica necessária para a movimentação de corpo dos dentes.

De acordo com Laboissiere et al. (2005), os mini-implantes ortodônticos usados como dispositivos para ancoragem absoluta são capazes de simplificar a aparatologia empregada, além de minimizar os efeitos indesejados das forças.

Carano et al. (2005), avaliou que dentre as vantagens dos mini-implantes em relação as outras formas de ancoragem estão: capacidade de fornecer ótimas forças de tração, aplicabilidade em qualquer estágio de desenvolvimento, incluindo terapia interceptativa, redução no tempo de tratamento, eliminando a necessidade de preparar a ancoragem dentaria, necessidade de mínima cooperação do paciente, proporcionando conforto ao paciente e é de baixo custo. Já as vantagens dos mini-implantes quando comparados aos sistemas de implantes ossoointegrados convencionais são: maior número de sítios de implantação, fácil inserção e remoção, capacidade de receber cargas imediatas, aplicabilidade em pacientes em crescimento e custo bem menor.

Afirmaram também que as desvantagens dos mini-implantes encontradas na literatura são minimas: sendo a possibilidade de dano ás estruturas anatômicas, como nervos, vasos sanguíneos e raízes, perda do mini-implante durante a inserção e recebimento de cargas, quebra dentro do osso durante a inserção ou remoção e inflamação ao redor dos sítios de implantação.

2.6. EXPANSÃO MAXILAR COM ANCORAGEM ÓSSEA

Depois da descoberta da osseointegração com Bränenmark (1969), da introdução de implantes de titânio, como sendo uma solução protética na Odontologia, através dos estudos de outros autores como Turley (1980), Gray (1983) e Higushi (1991), passou-se então a empregar os implantes osseointegráveis, como sendo dispositivos de ancoragem para uma movimentação ortodôntica.

No fim da década de 90, Parr et al. (1997), estudaram acerca da expansão sutural, empregando implantes osseointegrados em coelhos. Estes autores reportaram cientificamente uma expansão da sutura nasal considerada mediana de 5,2 a 6,8 mm, aplicando-se assim forças de 100 a 300 g em implantes inseridos bilateralmente a essa sutura, de forma externa à face média.

O sucesso da pesquisa de Parr et al. (1997), com a expansão ortopédica sem apoio dentário, desencadeou os estudos da Expansão Rápida da Maxila com Ancoragem Óssea (ERMAO), também conhecida como: Distração Transpalatal (Mommaerts, 1999; Pinto el al., 2001), Expansão Transversal Palatina (Gerlach e Zahl, 2003) e Distração Transversa da Maxila (Ramieri et al., 2005; Iida et al., 2008). Os expansores hoje existentes com ancoragem ortopédica são encontrados na literatura como: Distrator Transpalatal (Ramieri et al.,2005; Günbay et al., 2008), Distrator Palatino (Koudstaal et al., 2006; Iida et al., 2008), Parafusos de Expansão (Harzer et al., 2004; Harzer et al., 2006) e Distrator de Ancoragem Óssea (Iida et al., 2008).

Mommaerts em 1999 realizou a ERMAO em adultos, com o emprego de um dispositivo de titânio ancorado no palato, denominado TPD tm (transpalatal distractor). O expansor possui duas placas que são posicionadas diretamente sobre o osso palatino após a incisão, fixadas através de 2 parafusos cada e após o dispositivo de expansão encaixado nas placas, contendo informação de ativação de até 58mm. De acordo com o autor, esta técnica dispensa sobrecorreção, evita inclinação dentária, necrose no palato e possibilita tratamento ortodôntico logo após a expansão, visto que não há ancoragem dentária.

Em 2003, Gerlach e Zahl apresentaram o distrator palatal tipo Magdeburg. O aparelho constiutia-se de um corpo cilíndrico de 24mm, parafusos expansores internos ligados a duas placas anatomicamente desenhadas, ao qual se

adaptavam ao palato do paciente, com quatro buracos para fixação de parafusos ósseos auto-rosquantes. De acordo com os outores, os resultados após a ERMAO (com osteotomia lateral da maxila e\ou sutura palatina mediana) com o distrator de Magdeburg, mostra a capacidade do aparelho em evitar a inclinação bucal, desvitalização e extrusão dos dentes, fraturas do processo alveolar e necrose na mucosa palatina mediana. O tratamento ortodôntico dos pacientes começaram em média 12 dias após o término das ativações. Foram observados efeitos positivos, como o alargamento dos sinus paranasal e a conservação da forma do arco dentário. Ainda, como não há dependência de quantidade e qualidade de dentes para ancoragem do expansor, existe a possibilidade de início do tratamento ortodôntico imediatamente após o término da ativação da ERMAO.

Em 2004, Harzer e colaboradores indicaram a ERMAC através da ancoragem sobre implantes no palato, com o foco de evitar a inclinação para vestibular dos dentes póstero-superiores, assim evitando a reabsorção óssea e radicular nestas regiões. Os autores concluíram que as expansões de todos os pacientes do estudo foram efetuadas com sucesso.

Em um estudo acerca da ancoragem esquelética para disjunção maxilar em crânio seco com dentição permanente, Garib et al. (2007) desenvolveu uma certa aparatologia modificada, a contar do disjuntor de Hyrax com dois implantes colocados no palato. Assim, suas extensões metálicas posteriores foram unidas aos primeiros molares e as extensões anteriores foram adaptadas a um anel intermediário que gerava sua fixação aos implantes através de um parafuso. Conforme esses pesquisadores, o experimento revelou ser anatômica e operacionalmente viável. Desse modo os implantes suportaram a força gerada através do parafuso expansor, gerando separação transversal das arcadas. Neste estudo vislumbrou-se uma potencialização de ações ortopédicas e uma grande minimização dos efeitos periodontais.

Aziz e Tanchyk (2008), avaliaram o uso do distrator Palatal de Rotterdam, descrito por Koudstaal et al. (2006). O desenho do disjuntor é baseado em um macaco de carro, apresenta duas placas contendo espículas de 2mm e inclinação de 65º para melhor adaptação ao palato. O procedimento de instalação é sob anestesia geral, após corticotomias padrões da maxila. O distrator tem auto-

estabilização através da penetração das espículas das placas no osso. Concluíram que o dispositivo proporciona uma ancoragem óssea direta, evitando inclinação dentária, trauma periodontal e necrose no palato. O distrator é de fácil e simples remoção, sob anestesia local e pode ser instalado em maxilas extremamente atrésicas, não necessitando de parafusos para sua fixação.

2.6.1. Aplicação dos Miniimplantes na Expansão Rápida de Maxila

Iida et al. (2008), descreveram uma ERMAO realizada com expansor tipo Hyrax, ancorado em quatro mini-implantes no palato. De acordo com os autores, o protocolo proposto é de fácil instalação, além de proporcionar uma boa estabilidade, visto que há uma grande área óssea de ancoragem. Os miniimplantes são instalados no palato após as osteotomias laterais da maxila, da lateral das paredes nasais, das placas pterigóideas e osteotomia sargital.

Um novo método de expansão rápida da maxila foi proposto por Prado-Barbosa (2010), onde por meio da utilização de um parafuso expansor tipo Hyrax, adaptado e apoiado em quatro mini-implantes, testou “in vitro” as diferenças de resistência à força de expansão, utilizando-se como apoio mini-implantes de dois diâmetros diferentes, sendo Grupo 1:diâmetro de 2,0 mm e Grupo 2:diâmetro de 2,2 mm. Submeteram os corpos de prova a ensaios mecânicos que simularam uma disjunção palatina, avaliando a resistência à cargas de força, número de ativações suportadas pelo sistema e possíveis diferenças entre os dois grupos. Concluiram que: O sistema resistiu à forças superiores às necessárias para disjunção palatina; Os mini-implantes e o osso artificial foram estáveis e não comprometeram os testes mecânicos; Frente as cargas de forças geradas durante os testes, tanto a resistência do sistema, quanto a quantidade de abertura dos parafusos expansores foram estatisticamente semelhantes, quando comparados os dois grupos de mini-implantes;

3. Proposição

3. PROPOSIÇÃO

- Comparar as forças (kgf) geradas de um sistema de expansão rápida laboratorialmente, suportado por mini-implantes, de acordo com duas diferentes angulações de inserção destes e em diferentes quantidades de ativações.

4. Material e Métodos

4. MATERIAL E MÉTODOS

4.1 DIVISÃO DOS GRUPOS EXPERIMENTAIS

Para uma melhor padronização dos ensaios, os testes foram divididos em dois (2) grupos, de acordo com a angulação do conjunto entre MI inseridos e blocos de osso artificial. Grupo 1: Angulação de zero (0º) grau; e Grupo 2: Angulação de trinta (30º) graus. Foram realizados 10 testes mecânicos, sendo 5 testes para cada grupo, ambos os grupos com diâmetros de dois (2,0) mm e comprimento de onze (11) mm.

Tabela 1- Representação esquemática dos grupos.

Grupo	Angulação (º)	Diâmetro MI (mm)	Comprimento MI (mm)	Número de corpos de prova	Quantidade de MI
Grupo 1	0º	2,0	11	5	20
Grupo 2	30º	2,0	11	5	20

4.2 – COMPONENTES DO SISTEMA DE EXPANSÃO

Para a fabricação dos corpos de prova do sistema de expansão rápida apoiado em MI, foram utilizados vários componentes pré-fabricados, estes, todos encontrados em nível de mercado nacional.

4.2.1 - Mini-implantes

Para a realização deste experimento foram utilizados quarenta (40) mini-implantes (Bionnovation®, Bauru, SP, Brasil) todos com dois (2,0) mm de diâmetro e onze (11)mm de comprimento, inseridos em blocos de ossos artificiais padronizados, sendo dois MI em cada bloco.

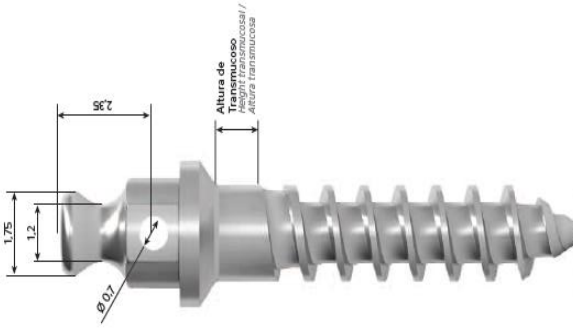

Figura. 1. MI e suas partes; cabeça, transmucoso e corpo (parte ativa). Fonte: Imagem extraída do site bionnovation.com.br

Auto-roscantes e produzidos com titânio F136, liga alumínio-vanádio (Ti-6Al-4V), de acordo com a norma ASTM (American Society for Testing and Materials) e ISO 5832-3. Apresentam-se em corpo único com a cabeça em formato Ball, onde há também um orifício.

Esse sistema de MI apresenta a superfície lisa, ou seja, sem tratamento da superfície por ataque ácido. Com isso, torna o processo de osseointegração tardio, possibilitando a utilização por períodos provisórios suficiente para a correção funcional da oclusão.

4.2.2 - Osso Artificial

Espuma de poliuretano ou osso artificial, adquirido em blocos grandes, com tamanho de 16mm X 22mm X 150mm (profundidade x altura x comprimento). Comercializado pela Nacional Ossos (Jaú, SP, Brasil), usados como material padrão para testes mecânicos, utilizando aparelhos ortopédicos ou mecânicos.

Figura. 2. Bloco de poliuretano, com cortical de 1,0mm.

4.2.3 - Parafuso Expansor

Foram empregados dez (10) parafusos expansores ortodônticos tipo Hyrax (Morelli®, Sorocaba, Brasil), para a disjunção maxilar. Estes dispositivos são fabricados em aço inoxidável, apresentando quatro hastes de 36,8mm de comprimento e 1,50mm de diâmetro, além de um expansor capaz de promover uma abertura máxima de 13,0mm. Para as ativações destes parafusos foram usadas chaves de ativação, que acompanham os expansores.

Figura. 3. Parafuso expansor, com a chave de ativação.

4.2.4 - Chave de Inserção

Como forma de união (intermediários) entre os mini-implantes e os parafusos expansores, foram utilizadas quarenta (40) chaves para inserção de mini-implantes da conexão contra-ângulo, todas da marca Bionnovation® com tamanho de 25mm. As chaves utilizadas foram todas do mesmo lote e tamanho, para padronização das mesmas.

Figura. 4. Chave conexão contra-ângulo.

4.2.5 - Bases Metálicas

Os suportes metálicos usados para receberem os corpos de prova, foram confeccionados especialmente para esses ensaios mecânicos. Usinados em aço inoxidável 304, com características e dimensões necessárias para fixação em uma máquina de ensaios mecânicos Emic DL 2000®, com recursos que possibilitaram a adaptação e fixação do conjunto (corpo de prova).

Foram usinadas seis peças destes suportes metálicos (Fig. 5 e 6), sendo duas bases com angulação reta de 0º, duas bases com angulação de 30º e dois suportes para união das bases respectivas, onde as mesmas formavam dois conjuntos usinados, sendo um conjunto para os corpos de prova retos de 0º e outro conjunto para os corpos de prova com angulação de 30º.

Figura 5. Conjunto de bases metálicas com angulação de 0º, sendo duas bases espelhos e um plano metálico de união.



Figura 6. Conjunto de bases metálicas com angulação de 30º, sendo duas bases espelhos e um plano metálico de união.

Cada conjunto apresenta um plano metálico de união das duas bases respectivas, para padronização do paralelismo, confecção dos corpos de prova e encaixe dos mesmos para execução dos testes. Cada base exibi um orifício retangular com dimensões de 16mm (altura) x 20mm (largura) x 22mm (profundidade) em sua superfície, destinado para a acomodação do bloco de osso artificial (corpo de prova) e dois orifícios laterais com roscas internas, um para encaixar os parafusos de fixação do bloco de osso artificial no suporte metálico e outro para fixação á máquina de compressão (testes).

4.3 – MÉTODOS

4.3.1 – Preparação dos blocos de ossos artificiais

As bases metálicas usinadas para a pesquisa foram preparadas precisamente, com as medidas encontradas nos blocos ósseos para os corpos de provas. Portanto, a preparação para os cortes dos blocos, foi apenas a demarcação das larguras, visto que a altura e profundidade dos mesmos já eram exatamente iguais.

Após, mostrou-se necessário dividir o espaço dos mesmos, para introduzir dois (2) mini-implantes em cada bloco e na porção mais central destes, deixando doze (12) mm de distância entre eles. Essa padronização foi eleita por ser próxima a distância entre os braços do parafuso expansor (evitando muitas dobras para

adaptação à soldagem, entre o intermediário e o braço do expansor) e da distância de inserção dos mini-implantes numa projeção para cavidade bucal, que seria um mini-implante entre segundo pré-molar e primeiro molar e outro entre primeiro e segundo molar.

4.3.2 - Inserção dos Mini-implantes nos blocos ósseos

Após eleito o ponto de inserção dos mini-implantes, os mesmos foram implantados com o auxilio de um contra-ângulo para implantodotia, com redução de 20:1 Kavo® (Joinville, Santa Catarina, Brasil) e motor cirúrgico da NSK®. Devido a apresentação do osso artificial obter um (1) mm de cortical, foi realizado previamente com o auxilio de uma broca tipo lança, a perfuração inicial para rompimento dessa cortical; Na sequência, adaptado uma chave de inserção de mini-implante para contra-ângulo e introduzidos os mini-implantes nos blocos, com velocidade de 20 rpm, torque de 20 N e rotação sempre em sentido horário, de modo compatível com o protocolo de utilização de mini-implantes ortodônticos *in vivo*.

Todos os mini-implantes foram inseridos nos blocos ósseos com a mesma profundidade de onze (11) mm, ficando exposto apenas o perfil transmucoso, simulando uma realidade clinica. Foram inseridos dois (2) mini-implantes em cada bloco de osso artificial, acumulando um total de quarenta (40) mini-implantes.



Figura. 7. Exibe a inserção de todos os mini-implantes no bloco, prévio aos cortes de separação dos mesmos.

4.3.3 – Corte dos blocos ósseos

Para os cortes do osso artificial utilizou-se uma serra manual de troquel, dividindo a barra pré-fabricada em pequenos blocos, com as medidas do orifício para os blocos nas bases metálicas. Conforme os blocos eram cortados, testes de adaptação e encaixe aos suportes metálicos eram realizados, para padronização dos cortes.

4.3.4 – Montagem dos corpos de prova

Após preparado os vinte (20) blocos de ossos artificiais com os mini-implantes, metade para angulação de zero grau (0º) e outra metade para angulação de trinta graus (30º), esses foram levados em pares aos suportes metálicos para montagem dos corpos de provas.

Os blocos de ossos artificiais com seus mini-implantes inseridos foram colocados manualmente nos orifícios retangulares. Em cada suporte metálico foi acomodado um bloco de osso artificial, totalizando dois blocos de osso para cada corpo de prova. Após a perfeita adaptação dos blocos aos suportes metálicos, esses foram estabilizados com os parafusos inferiores das bases, ao qual estabilizam tanto os blocos com os parafusos principais, quanto às bases metálicas com as rosca secundárias.

O travamento do conjunto é essencial, para uma estabilização dos blocos durante os ensaios mecânicos e também mantêm a padronização da elaboração do corpo de prova, para posterior elaboração dos testes.



Figura. 8. Mostra a montagem dos blocos com mini-implantes nas bases de angulação zero grau (0º), reta.

Travado os blocos e as bases metálicas, adaptou-se as chaves de inserção dos mini-implantes, uma em cada mini-implante, onde todas foram cortadas a um tamanho padrão, tanto para os corpos de provas de zero e trinta graus.

Figura. 9. Mostrando a padronização do corte das chaves, tendo a última do lado direito o tamanho real.

Acopladas aos hexágonos dos mini-implantes, as chaves formaram os intermediários, ao qual receberam o parafuso expansor e posterior a solda para união dos mesmos.



.**Figura 10**. Exibe o acoplamento das chaves de inserção e o aperto das roscas secundárias para estabilização das bases metálicas.

Os parafusos expansores também foram cortados a um tamanho padrão, de forma a se adequarem ao espaço exigido entre os intermediários.



Figura. 11. Padronização para corte dos parafusos expansores.

Com os parafusos todos cortados e padronizados, procedeu-se a estabilização desses aos intermediários, sendo este processo através de quatro ligaduras de aço 0,010”, estabilizando cada braço do expansor a um intermediário.



Figura 12. Estabilização com fio de amarrilho unindo os intermediários ao parafuso expansor (obs: em cada término dos braços do expansor foram feitos pequenos desgastes com discos de corte, para melhor estabilizar o fio de amarrilho).

Depois do parafuso estabilizado aos intermediários, iniciou-se o isolamento com gesso pedra tipo III, da região de conexão das chaves com os miniimplantes e assim proceder com a soldagem de união. Esse isolamento foi planejado na tentativa de evitar um superaquecimento, tanto da cabeça do mini-implante quanto da chave de inserção dos mesmos e dos blocos de ossos artificiais durante a soldagem, minimizando dessa forma mudanças nas propriedades físicas originais dos componentes envolvidos.



Figura 13. Isolamento com gesso pedra, para a proteção da conexão entre chave, miniimplante e osso durante a soldagem.

A soldagem foi elaborada após a presa do gesso, com maçarico mini-flam, solda de prata e pasta para solda de prata da marca Morelli (Sorocaba, São Paulo, Brasil).



Figura 14. Soldagem para união do parafuso expansor aos intermediários.

Confeccionado todos os corpos de prova, desmontado os mesmos das bases metálicas, realizou-se o acabamento e polimento da área da soldagem e por fim empacotados em grupos para posterior elaboração dos testes.



Figura 15. Acabamento do corpo de prova, com micromotor protético e pedra montada.



Figura 16. Polimento do corpo de prova com borrachas abrasivas.

Figura 17. Corpo de prova de 30º pronto para o teste.



Figura 18. Corpo de prova de 0º pronto para o teste.

4.3.5 – Metodologia

Foram adaptadas as bases metálicas a máquina de aferição de intensidade de carga EMIC DL2000®, com célula de carga de 200 kgf, serie 6507963, calibrada em 14/06/13, sob certificado nº 8547/13, com validade de 1 ano.

A adaptação consistiu por meio de parafusos (saídas da EMIC, com parafusos M12) e roscas feitas sob medidas nas bases metálicas.

Inicialmente feito todos os testes com os corpos de prova de zero (0º) grau e após adaptado o conjunto de bases metálicas de (30º) graus e elaborado todos os testes.

Figura 19. Adaptação do conjunto de bases metálicas de zero (0º) grau de angulação, com o corpo de prova também adaptado.



Figura 20. Adaptação do conjunto de bases metálicas de trinta (30º) graus de angulação com o corpo de prova.

4.3.6 – Ensaio mecânico

O objetivo do ensaio mecânico foi produzir uma situação próxima ao que ocorre durante a disjunção maxilar convencional na clínica ortodôntica, na qual o parafuso expansor é ativado manualmente, sucessivas vezes, com a chave de ativação que o acompanha, gerando cargas em direção aos setores laterais da maxila.

Na calibração da máquina de testes, o ensaio mecânico de compressão foi programado com um limite máximo de carga de trinta (30) kgf e com o tempo de duzentos e quarenta (240) segundos, tendo cada ensaio, ativações executadas a cada dez (10) segundos. Finalizava-se então cada teste quando; as ativações excediam-se do tempo limite ou as mesmas ultrapassavam-se da força estipulada.

Após a montagem das bases metálicas na máquina de ensaio mecânico, com seus respectivos corpos de prova, iniciava-se a amostragem de cada grupo. As intensidades de cargas liberadas a cada ativação de 1\4 de volta do parafuso expansor, em intervalos de 10 segundos cada, foram mapeadas pelo software Tesc versão 3.04 conectado à máquina de ensaio.

Findado cada ensaio os corpos de prova eram retirados das bases metálicas, mantendo as mesmas adaptadas a máquina, até o fim dos testes de cada grupo. Após removidos das bases, os corpos de prova foram acondicionados em sacos plásticos e identificados. Relatórios de cada ensaio foram emitidos pelo software e salvo em formato PDF, para posterior análise. Todos os ensaios foram realizados pelos mesmos operadores.



Figura 21. Grupo 1 (angulação de zero grau), após os ensaios mecânicos.



Figura 22. Grupo 2 (angulação de trinta graus), após os ensaios mecânicos.

4.3.7 – Análise Estatística

Os resultados das intensidades de carga registradas pelo software, após os testes mecânicos foram sujeitados a análise estatística e avaliados através de tabelas e gráficos.

O modelo estatístico escolhido para comparação intergrupos das forças geradas pela ativação do parafuso expansor, nos diferentes grupos, foi o teste não paramétrico de Mann-Whitney, para comparar duas amostras independentes de tamanhos iguais.

O teste foi realizado com o programa Statistica for Windows 6.0 (Statsoft, Tulsa, Okla, EUA). O nível de significância adotado foi de 5% ($p<0,05$).

5. Resultados

5. RESULTADOS

Os dados (kgf) obtidos pelo software, representados pelas ativações do expansor a cada 1\4 de volta, foram comparados entre os dois grupos e analisados estatisticamente, com o teste t independente de Mann-Whitney.

Tabela 2. Comparação intergrupos das forças de ativação do expansor. Teste t independente, não-paramétrico de Mann-whitney. Desvio Interquartílico (D.I.). * Estatisticamente significante para p<0,05.

	Grupo 1		Grupo 2		
Ativações	**Mediana**	**D.I**	**Mediana**	**D.I**	**P**
1\4	0,01	0,08	0,46	0,17	0,0090*
2\4	1,02	2	0,76	0,23	0,1171
3\4	1,04	0,41	1,10	0,31	0,9168
4\4	3,08	1,33	1,65	0,59	0,1745
5\4	9,18	3,44	2,16	0,55	0,0162*
6\4	14,20	6,02	2,59	0,35	0,0090*
7\4	19,10	7,85	3,20	0,58	0,0090*
8\4	24,20	7,63	3,87	0,79	0,0090*

Os resultados encontrados mostraram uma diferença estatisticamente significante em relação às forças avaliadas intergrupos nos seguintes quartos de ativações : 1\4; 5\4; 6\4; 7\4 e 8\4, (grupo 1 com inclinação de 0º e grupo 2 com inclinação de 30º).

As variáveis de 2\4, 3\4 e 4\4 não apresentaram diferenças estatísticas significantes, mantendo uma distribuição normal dos dados.

Os relatórios dos testes emitidos pelo software para cada grupo apresentou um gráfico demonstrativo (comparativo), das forças resultantes dos cinco corpos de provas, perante o tempo (variável de ativações).

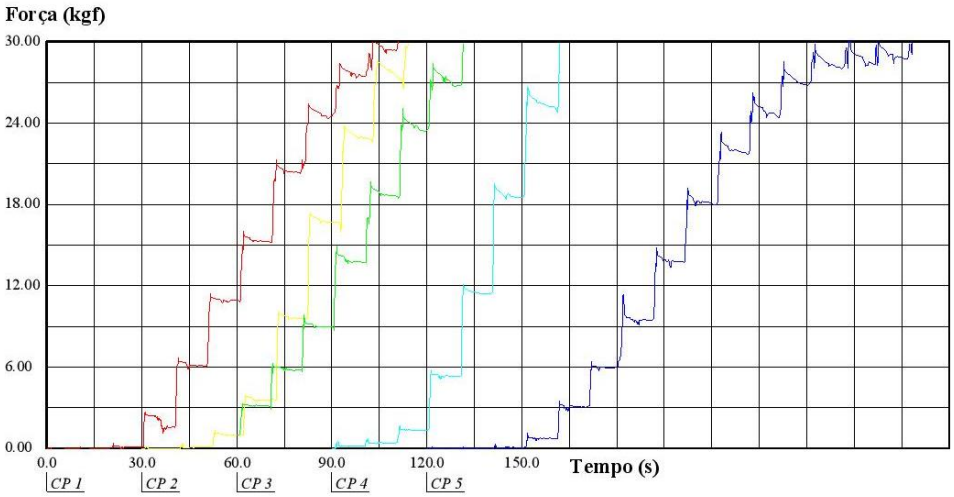

Gráfico 1. Esquemática do grupo 1 (angulação de 0º), comparando forças com ativações (tempo).

O gráfico acima mostra a curva de ativação do grupo 1, onde todos os corpos de prova atingiram o máximo de força estipulado pelo teste e cessando o mesmo.

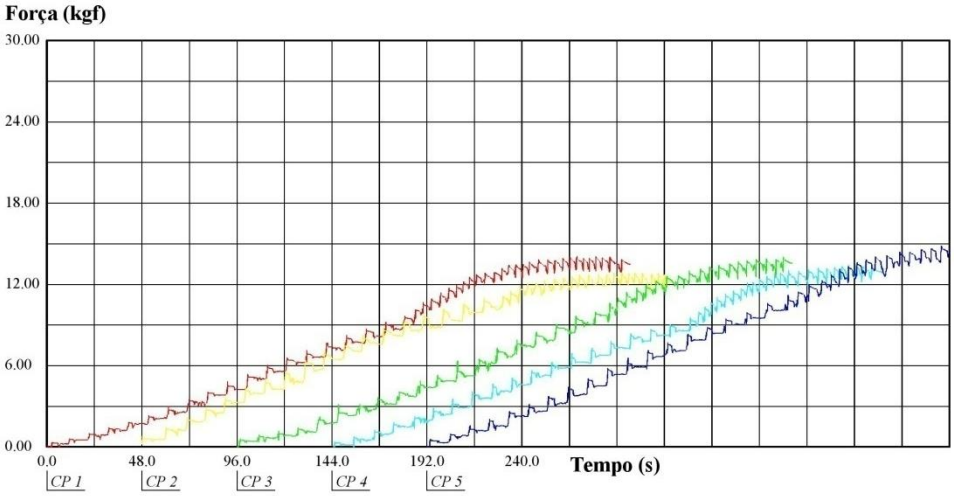

Gráfico 2. Esquemática do grupo 2 (angulação de 30º), comparando força com ativações (tempo).

O gráfico acima mostra a curva de ativação do grupo 2, onde todos os corpos de provas atingiram o tempo máximo de ativações, cessando os ensaios.

6. Discussão

6. DISCUSSÃO

6.1. Amostra

A amostra da pesquisa em questão compreendeu dois grupos, com diferentes angulações de inserção dos MI. Estes escolhidos nessas angulações, para comparar a eficiência no suporte de cargas quando da inserção dos mesmos retos e angulados, mesmo sendo a angulação ideal para a região palatina posterior, de acordo com Marassi et al. (2005) de 30º à 60º. Assim, especula-se com o resultado dessa pesquisa que, para a angulação de inserção de MI de 30º à 60º, o suporte de cargas será menor do que o encontrado na angulação de 30º, visto que maior será a curvatura do expansor após a confecção e a deflexão do mesmo, devido a maior angulação.

Encontra-se na literatura pesquisas que simulam a expansão maxilar sobre MI, com angulações e espessuras diferentes dessas utilizadas. De acordo com Prado Barbosa, AJ. 2010, em sua pesquisa laboratorial foram utilizados quatro mini-implantes em cada corpo de prova, com a angulação de 90º dos disjuntores convencionais para a cabeça dos mini-implantes, sendo esses usinados especificos para o trabalho, com a cabeça apresentando um orifício para transpor os braços do parafuso expansor. Essa angulação representada na referida pesquisa, dificilmente poderá ser transportada para a realidade clinica, visto que a maioria das inserções dos mini-implantes atingem angulações médias de 30º à 60º nessa região palatina posterior (MARASSI et al., 2005).

A utilização dos mini-implantes também é encontrada na ERMAC. lida et al. (2008) descreveram uma ERMAO realizada com expansor tipo Hyrax ancorado em quatro mini-implantes no palato. De acordo com os autores, o protocolo proposto é de fácil instalação além de proporcionar uma boa estabilidade, visto que há uma grande área óssea de ancoragem. Os miniimplantes são instalados no palato após as osteotomias laterais da maxila, da lateral das paredes nasais, das placas pterigóideas e osteotomia sargital.

De acordo com Garib et al. (2007), em um estudo acerca da ancoragem esquelética para disjunção maxilar em um crânio seco com dentição permanente, desenvolveu-se uma certa aparatologia modificada a contar do disjuntor de Hyrax com dois implantes colocados no palato. Assim, suas extensões metálicas posteriores foram unidas aos primeiros molares e as extensões anteriores foram adaptadas a um anel intermediário que gerava sua fixação aos implantes através de um parafuso. Neste estudo vislumbrou-se uma potencialização de ações ortopédicas e uma grande minimização dos efeitos periodontais, com o uso desse modelo de ação. Conforme esses pesquisadores, os experimentos revelaram ser anatômica e operacionalmente viável. Desse modo, os implantes suportaram as forças geradas através do parafuso expansor e tendo a ancoragem esquelética como uma superação perante a ancoragem ortodôntica puramente. Especula-se, que há possibilidade da substituição dos implantes por miniimplantes, na busca por uma simplificação dos métodos de ancoragem.

6.2. Metodologia

Na metodologia do presente trabalho, buscou-se reproduzir as intensidades de cargas, maiores que as médias geradas pela disjunção maxilar convencional, avaliando dessa forma, se o sistema de ancoragem óssea sobre os MI seriam viáveis clinicamente. Segundo Capelozza Filho e Silva Filho (1997), Siqueira et al. (2002), Garib et al. (2008), Chaconas e Caputo (1982) e Haas (1965), as forças residuais médias geradas por uma disjunção maxilar são de aproximadamente 7.000 gramas, isso antes do rompimento da sutura palatina mediana, em pacientes jovens. Podendo variar para menos ou para mais, de acordo com o grau de obliteração da sutura palatina mediana (idade), tendo um acúmulo maior de forças em pacientes com idades maiores.

Na calibração da máquina de ensaios mecânicos previamente a execução dos testes, teve-se de estipular um limite para o registro de forças e assim determinar o fim dos ensaios. Como os resultados em pesquisas anteriores paralelas a esta, mostraram forças das ativações do parafuso expansor médias de 20 kgf, (Prado-Barbosa AJ. e Lima GF. 2010), optou-se no entanto, em mânter uma

carga máxima de 30 kgf, visto ser um número expressamente maior que as médias de forças geradas durante uma expansão maxilar convencional e acima do encontrado em literatura.

Assim, os testes da presente pesquisa buscava-se suprir as forças convencionais da expansão rápida maxilar convencional, aliada a uma mecanoterapia que pudesse ser introduzida em meio bucal, com angulações e espessuras dos MI pertinentes a região palatina maxilar.

6.3. Resultados

Apesar da máquina de ensaios mecânicos, EMIC DL 2000®, não fazer a movimentação de reação, como uma resposta da maxila, ocorrendo a abertura, ou propriamente dito a expansão durante as ativações, conseguiu-se mensurar as forças geradas das ativações no parafuso expansor dos corpos de provas (força de compressão), que no grupo 1 suportou forças médias de 30 kgf e no grupo 2 forças médias de 13,89 kgf.

A especulação inicial apresentava uma equiparação nos dois grupos, sem muita oscilação entre as forças de reações apresentadas. Porém a diferença estatística encontrada entre os mesmos, exibe a superioridade do grupo 1 perante o grupo 2.

Há uma diferença estatisticamente significante das forças intergrupos para cinco variáveis em questão, onde os resultados poderiam apresentar-se com maior nível de significância, se não tivesse ocorrido a constância de forças nos corpos de provas que afetaram apenas o grupo 1 (cp3 e cp5; apêndice - A), diminuindo as forças iniciais registradas (em 1\4 e 2\4 de ativação) e parcialmente a mediana desses corpos de provas.

A explicação para tal fato remete-se a uma provável desadaptação (folga) pequena, menor ou igual a 0,25mm (que é a quantidade de abertura registrada a cada 1\4 de volta do parafuso expansor), entre os blocos ósseos e as bases metálicas desses corpos de provas específicos, onde ocorreram as ativações e no entanto houveram mínimas respostas em forças nas primeiras ativações. Também

pode-se mencionar essa pequena alteração á adaptação de todo o conjunto de bases metálicas e corpo de prova na maquina de ensaios, visto que após cada ensaio mecânico era retornada a posição padrão determinada para o primeiro corpo de prova.

Apesar de ocorrido tal fato, considera-se válido os resultados, pois conforme ocorreram as outras ativações, o grupo 1 obteve uma diferença estatísticamente significante maior que o grupo 2 em relação as forças finais de cada corpo de prova, inclusive nesses mesmos corpos de provas onde houveram essas alterações; mantendo uma proporção do aumento de ativações para o aumento da diferença estatística entre os grupos. Portanto, especula-se que se não tivesse ocorrido tal fato nesses corpos de provas específicos, a diferença estatística entre as forças geradas, poderia ser maior ainda, aumentando a mediana desses corpos de prova (cp3 e cp5) em questão.

Verificou-se laboratorialmente que o sistema de ancoragem proposto suportou forças maiores que as exigidas durante a disjunção maxilar convencional, em todos os corpos de prova avaliados, independentemente da angulação dos mesmos. O grupo 1 apresentou poucas ativações, devido os ensaios terem atingido a carga limite de 30kgf, mantendo uma média de pico de 31,04 kgf, cessando os ensaios. O grupo 2 ao contrário, foram ativados até o limite de tempo estipulado pelos ensaios, sendo de 240 segundos em intervalos de ativações a cada 10 segundos, mantendo uma média de 13,89 kgf.

No grupo 2, ao contrário do grupo 1, os ensaios não atingiram o limite de força estipulado e sim o limite de tempo. Apesar de ter o limite de 240 segundos para encerramento dos ensaios, o software continuava a registrar as ativações exercidas no disjuntor, pois havia no gráfico representado uma extensão além dos 240 segundos; fato que continuamos as ativações até 34\4 de voltas, quando findou as demarcações de cada gráfico. Nessa quantidade de ativações, observou-se que todos os corpos de provas oscilavam sua curvatura mantendo uma constância de forças, onde provável seria o limite de forças suportadas pelo sistema, no qual se tivessem mais ativações, ocorreria a soltura do corpo de prova pela quantidade de deflexão alcançada, ou a ruptura de parte do sistema. Observa-se no gráfico desse grupo (gráfico 2), que no fim das curvas aumentaram as oscilações de cada corpo

de prova, visto que após o limite de tempo estipulado, ativou-se a cada cinco (5) segundos cada quarto de ativação.

O grupo 2 poderia ter apresentado melhores resultados de suporte de carga, se durante a confecção dos corpos de provas, tivesse diminuído o comprimento do braço do expansor, ou seja, diminuindo assim consideravelmente a quantia de deflexão. Optou-se no entanto em mânter um padrão de distâncias intermaxilares nos dois grupos. Assim, considera-se que na cavidade bucal pelo estreitamento de maxilas atróficas, essa angulação teria melhores resultados.

6.4. Implicação Clínica

Com o aparelho expansor sobre mini-implantes inseridos no palato, o efeito indesejado dos dentes posteriores pela movimentação vestibular, pode ser de fato minimizado ou eliminado, visto que a ancoragem está sobre estruturas esqueléticas. De acordo com alguns autores: Haas (1961) e Wertz (1970), os dentes que ancoram os aparelhos expansores convencionais são movimentados para vestibular, com componentes de inclinação e translação associados, durante a ERM convencional. Com a ancoragem intra-óssea o resultado seria uma maior eficiência da expansão em ocasionar o efeito ortopédico e o aumento transverso da base óssea maxilar.

Os custos biológicos da disjunção maxilar convencional foram considerados por França et al. (2002), onde segundo os autores a intensidade da força ortopédica liberada pela ativação do parafuso expansor, tem como consequência a hialinização do ligamento periodontal e a reabsorção radicular por vestibular. Entretanto, com o subseqüente reparo tecidual, por meio de aposição de cemento e reinserção de fibras periodontais, tais reabsorções não inviabilizam o procedimento.

De acordo com Garib, et al. (2007), as vantagens da maior eficiência ortopédica da expansão maxilar com ancoragem óssea pode se estender para um campo crítico da Ortodontia e da expansão maxilar que é a estabilidade longitudinal. Mesmo a ERM exibindo um pequeno grau de recidiva, de acordo com Sarnas (1992) e Vardimon et al. (1989), mostra-se que a recidiva do efeito dentário é a alteração mais instável após uma expansão maxilar.

7. Conclusões

7. CONCLUSÕES

Com base na metodologia e resultados apresentados podemos concluir que:

- Há uma diferença estatisticamente significante, quando da comparação entre as forças geradas nas duas angulações testadas;

- Existe um aumento da diferença estatística entre os dois grupos, paralelo a um aumento de ativações, mostrando uma superioridade do grupo de 0º em comparação ao de 30º, em relação às forças suportadas pelos sistemas.

Referências Bibliográficas

1. REFERÊNCIAS

Adkins MD, Nanda RS, Currier GF. Arch perimeter changes on rapid palatal expansion. **Am. J. Orthod. Dentofacial Orthop**. v. 97, n. 3, p.194-9, mar. 1990.

Alpern MC, Yuroscko JJ. Rapid palatal expansion in adults: with and without surgery. **Angle Orthod**. v.57, n.3, p. 245-63, July 1987.

Angell EH. Treatment of irregularity of the permanent or adult teeth. **Dent Cosmos**. Philadelphia, v. 1, n.1 p. 540-544; 599-601.1860.

Angle EH. Treatment of malocclusion of the teeth*:* Angle's system. **SS White Dental Manufacturing Company**. ed. 7, Philadelphia, (1907).

Araújo TM. et al. Ancoragem esquelética em Ortodontia com mini-implantes. **Rev Dent Press Ortodon Ortoped Facial**. 11(4): 126-56. 2006.

Arnett WG, Bergman RT. Facial keys to orthodontic diagnosis and treatment planning. Part I. **Am J Orthod Dentofacial Orthop**. 103(4):299, Apr, 1993a.

Arnett WG, Bergman RT. Facial keys to orthodontic diagnosis and treatment planning. Part II. **Am J Orthod Dentofacial Orthop**. 103(5):395, May, 1993b.

Asanza S, Cisneros GJ, Nieberg LG. Comparison of Hyrax and bonded expansion appliances. **Angle Orthod**. 67(1): 15-22, 1997.

Aziz SR, Tanchyk A. Surgically Assited Palatal Expansion With a Bone-Borne Self-Retaining Palatal Expander.**J Oral Mixillofac Surg**, v.66, p.1788-1793, 2008.

Bae SM, Kyung HM. Mandibular molar intrusion with miniscrew anchorage. **J Clin Orthod**, Boulder, v.40, n.2, p 107-108, Feb 2006.

Bays RA, Greco JM. Surgically assisted rapid palatal expansion: an outpatient with long-term stability. **J Oral Maxillofac Surg**. 50:110-113. 1992.

Barrow GV, White JR. Developmental changes of the maxillary and mandibular dental arches. **The Angle Orthodontist**. v. 22, n. 1, p. 41-46, 1952.

Bezerra F. et al. Ancoragem absoluta utilizando microparafusos de titânio. Planejamento e protocolo cirúrgico (Trilogia parte I). **ImplantNews**. v.1, n.6, 469-475; nov / dez 2004.

Bishara SE, Staley RN. Maxillary expansion: Clinical implications. **Am J Orthod.** St. Louis, v. 91, no. 1, p. 3-14, Jan. 1987.

Bishara, SE. et al. Dentofacial and soft tissue changes in Class II, division 1 cases treated with and without extractions. **American Journal of Orthodontics and Dentofacial Orthopedics**. v. 107, n. 1, p. 28-37, 1995.

Brandão RCB, Brandão LBC. Ajuste oclusal na ortodontia: Por que, quando e como? **Rev. Dental Press Ortodon. Ortop. Facial,** Maringá, v.13, n.3, p. 124-156, 2008.

Branemark PI, et al. Osseointegration in clinical dentistry. Chicago: **Quintessence**, 1985.

Branemark PI, et al. Intra-osseous anchorage of dental prostheses.I. Experimental studies**. Scand J Plast Reconstr Surg**. Stockholm; 3(2):81-100. 1969.

Cameron CG, Franchi L, Baccetti T, McNamara JA. Long-term effects of rapid maxillary expansion: a posteroanterior cephalometric evaluation. **Am J Orthod Dentofac Orthop**. 121(2): 129-35, 2002.

Capelozza Filho L. et al. Expansão rápida da maxila cirurgicamente assistida.**Ortodontia**, v. 27, n. 1, p.21-30, 1994.

Capelozza Filho L. et al. Non-surgically assisted rapid maxillary expansion in adults. **International J Adult Orthodont And Orthog Surg**. 11(1): 57-66. 1996.

Capelozza L, Silva Filho O.G. Expansão Rápida da Maxila: Considerações Gerais e Aplicação Clínica. Parte I; **Rev Dent Press Ortodon Ortop Facial**. v.2, n.3, 88-102; mai / jun 1997.

Carano, A. et al. Clinical Applications of the Miniscrew Anchorage System. **J Clin Orthod**, Boulder, v.39, n. 1, p. 9-19, Jan 2005.

Carvalho MC, Carvalho NM, Carvalho FM. Técnica em evolução-Profissionais mineiros analisam o uso de mini-implantes na ancoragem ortodôntica. **Correio ABO** – MG; Belo Horizonte, Novembro 2004.

Cavassan AO. et al. Expansão rápida da maxila: Avaliação em modelos de gesso.**Orthodontia**, v. 26, n. 3, p. 53-63, 1993.

Chaconas SJ, Caputo AA. Observation of orthopedic force distribution produced by maxillary orthodontic appliances. **Am J Orthod**. 1982; 82(6): 492-501.

Chung KR, Kim SH, Kook KY. C-Orthodontic Microimplant for Distalization of Mandibular Dentition in Class III Correction. **Angle Orthod**. Appleton, v.75, n. 1, 119-128, Feb 2004b.

Chung KR, Kim SH, Kook Y. The C-Orthodontic Micro Implant, **J Clin Orthod**. Boulder v.38, n.9, 478-486, Sept 2004a.

Claro AC. et al. Alterações ortopédicas ântero-posteriores decorrentes da disjunção maxilar com expansor colado. **R. Dental Press Ortodon. Ortop. Facial**. v. 8, n. 5, p. 35-47, 2003.

Consolaro A. Miniimplantes e ancoragem absoluta: exemplo transdisciplinar para uma Ortodontia moderna. **R Clin Ortodon Dent Press**, Maringá, v.4, n.6, p.110-111, dez./jan. 2005/2006.

Creekmore TD, Eklund MK. The Possibility of Skeletal Anchorage. **J Clin Orthod**, Boulder, v.17, n.4, 266-269, April 1983.

Deguchi T, Nasu M, Murakami K, Yabuuchi T, Kamioka H, Takano- Yamamoto T. Quantitative evaluation of cortical bone thickness with computed tomographic scanning for orthodontic implants. **Am J Orthod Dentofacial Orthop**. 129: 721. e 7-12, 2006.

Douglass JB, Kiliany DM. Dental implants used as orthodontic anchorage. **J Oral Implant**. 13: 28-38, 1987.

Faber J. et al. Miniplacas permitem tratamento eficiente e eficaz da mordida aberta anterior. **R Dental Press Ortodon Ortop Facial,** v.13, n.5, p. 144-57, set/out. 2008.

França ACL, Vedovello Filho M, Vargas Neto J, Vedovello SAS, Nyiamura ZY. Relação entre a força aplicada e o custo biológico na expansão rápida da maxila. **Ortodontia**. 35(1): 121-32. jan.-mar 2002.

Garret BJ. et al. Skeletal effects to the maxila after rapid maxillary expansion assessed with cone-beam computed tomography. **Am J Orthod Dentofacial Orthop**. St Louis, v. 134, n. 1, p. 8.e1- 8.e11, July 2008.

Garib DG. et al. Rapid maxillary expansion – tooth-tissue-bone vs. tooth-bone expanders: A CT evaluation of dentoskeletal effects. **Angle Orthod**. 75(4): 748-57. 2005.

Garib DG. et al. Periodontal effects of rapid maxillary expansion with tooth-tissue-borne and tooth borne expanders: A computed tomography evaluation. **Am J Orthod Dentofacial Orthop.** St Louis, v. 129, n. 6, p. 749-758, June 2006.

Garib DG, Henriques JFC, Carvalho PEG, Gomes SC. Longitudinal Effects of Rapid Maxillary Expansion. **Angle Orthod**. 77(3): 442-448. 2007

Garib DG, Navarro RL, Francischone CE, Oltramari PVP. Rapid maxillary expansion using palatal implants.**J. Clin. Orthod.** 42(11): 665 – 671. 2008.

Gerlach KL, Zahl C. Transersal Palatal Expansion Using a Palatal Distractor **Journal of Orofacial Orthopedics**, v. 64, p. 443-449, 2003.

Gonçales ES, Polido WD. Tratamento ortodôntico-cirúrgico da deficiência transversal de maxila: Conceitos para o cirurgião bucomaxilofacial e relato de caso. **Rev Inst Cienc Saúde**,16(1):55-59. Jan/Jun 1998.

Gray JB, Smith R. Transitional Implants for Orthodontic Anchorage. **J Clin Orthod**, Boulder, v. 34, n.11, 659-665, Oct 2001.

Gray JB, et al. Studies on the efficacy of implants as orthodonticanchorage. **Am J Orthod**. 83(4):311-7. 1983.

Günbay T, Akay MC, Günbay S, Aras A, Koyuncu BÖ, Sezer, B. Transpalatal Distraction Using Bone-Borne Distractor: Clinical Observations and Dental and Skeletal Changes.**J Oral Maxillofac Surg**. v. 66, p. 2503-2514, 2008.

Haas AJ. Rapid expansion of the maxillary dental arch and nasal cavity by opening the midpalatal suture. **Angle Orthod**. 31(2): 73-90. 1961.

Haas AJ. The treatment of maxillary deficiency by opening the midpalatal suture. **Angle orthod**. 35(3): 200-217, 1965.

Harzer W, et al. Rapid maxillary expansion with palatal anchorageof the hyrax expansion screw-pilot study with case presentation. **J Orofac Orthop.** 5(5): 419-424. 2004.

Harzer W, Schneider M, Gedrange T, Tausche E. Direct Bone Placement of the Hyrax Fixation Screw for Surgically Assisted Rapid Palatal Expansion (SARPE). **J Oral Maxillofac Surg**, v. 64, p. 1313-1317, 2006.

Higuchi KW, Slack JM. The use of titanium fixtures for intraoral anchorage to facilitate orthodontic tooth movement. Int. **J. Oral Maxillofac. Implants**, Lombard, v. 6, no. 3, 1991.

Huynh T. et al. Treatment response and stability of slow maxillary expansion using Haas, hyrax, and quad-helix appliances: A retrospective study. **Am. J. Orthod. Dentofacial Orthop.** v. 136, n. 3, p.331-339, Sept. 2009.

Janson G. et al. Stability of anterior open-bite extraction and nonextraction treatment in the permanent dentition. **Am. J. Orthod. Dentofacial Orthop**. v. 129, n. 6, p. 768-774, June 2006.

Kanomi R. Mini-implant for orthodontic anchorage. **J Clin Orthod**. Boulder, v. 31, n.11, 763-767, Nov 1997.

Koudstaal MJ, Van der Wal KGH, Wolvius EB, Schulten AJM. The Rotterdam palatal Distractor: introduction of the new bone-borne device and reporto f the pilot study. **Int J Oral maxillofac Surg**. v. 35, p. 31-35, 2006

Kyung HM. et al. **Handbook for the Absoranchor orthodontic Micro-implant**. 3rd ed. 2004.

Kyung HM, Park HS, Bae SM. Development of orthodontic Micro Implant for intraoral Anchorage. **J Clin Orthod,** Boulder, v.37, n.6, 321-328, Jun 2003.

Laboisiere M. et al. Ancoragem absoluta utilizando microparafusos ortodônticos. Protocolo para aplicação clínica (Trilogia – Parte II). **ImplantNews**, v.2, n.1, 37-46; Jan; 2005.

Iida S, Haraguchi S, Aikawa T, Yashiro K, Okura M, Kogo M. Conventional bone-anchored palatal distractor using an orthodontic palatal expander 35for the transverse maxillary distraction osteogenesis: technical note. **Oral Surg Oral Med Oral Pathol Oral Radiol Endod**, v. 105, n. 2, p. e8-e11, Feb. 2008.

Lima GF. Avaliação mecânica de mini-implantes desenvolvidos para a ancoragem esquelética de disjuntores maxilares. [Dissertação de Mestrado]. São Paulo: Universidade Cidade de São Paulo: 2010.

Lin JC, Liou EJW. A New Bone Screw for Orthodontic Anchorage. **J Clin Orthod**, Boulder, v.37, n. 12, 676-681, Dec 2003.

Liou EJW, Pai BCJ, Lin JCY. Dominiscrews remain stationary under orthodontic forces? **Am J Orthod Dentofac Orthop**. 126(1): 42-7. 2004.

Maino BG. et al. The Spider Screw for Skeletal Anchorage. **J Clin Orthod**, Boulder, v.37, n.2, 90-93, Feb 2003.

Malmström MFV, Gurgel JDA. Evaluation of new bone formation at the midpalatal suture by digitized radiography after surgically assisted maxillary expansion. **Revista Dental Press de Ortodontia e Ortopedia Facial**. *12*(3), 82-93. 2007.

Marassi C. Miniimplantes ortodônticos como auxiliares da fase de retração anterior. **Rev. Dental Press Ortodon Ortop Facial**. Maringá, v. 13, n. 5, p.57-75, set./out. 2008.

Marassi C. et al. O uso de miniimplantes como auxiliares do tratamento ortodôntico. **Ortodontia SPO**. v.38, n.3, p.256-265, jul/set, 2005.

Marzola C, et al. Mini-implantes para ancoragem ortodôntica revista da literatura. 20 fls. Monografia (Especialização em Cirurgai e traumatologia) - **APCD,** Bauru, 2007.

Matzenbacher L. et al. Avaliação de métodos radiográficos utilizados na localização vertical de sítios eleitos para instalação de mini-implantes **Rev. Dent. Press Ortodon. Ortop. Facial.** Maringá vol.13 nº. 5 Sept./Oct. 2008.

Melsen B, Petersen JK, Costa A. Zygoma ligatures: na alternative form of maxillary anchorage. **J Clin Orthod**. 32(3): 154-8, Mar, 1998.

Melsen B. Miniscrew implants: Where are we? **J Clin Orthod**, Boulder, v.39, n.9, p.530-47, Oct 2005.

Melsen B, Verna C. Miniscrew Implants: The Aarhus Anchorage System. **Semin Orthod**, Philadelphia, v.11, p.24-31, 2005.

Mommaerts MY. Transpalatal distraction as a method of maxillary expansion. **British Journal of Oral and Maxillofacial Surgery**. v. 37, p. 268-272, 1999.

Moorees CFA, Reed RB. Changes in a dental arch dimensions as a measure of biologic age. **J Dent Res**. 44(1), Jan/Feb,1965.

Navarro VC. et al. **Tratado de cirugia oral y maxilo-facial. Tomo II.** Arán: Madrid, p.743-757. 2004.

Odman J. et al. Osseointegrated titanium implants: A new approach in orthodontic treatment. **European Journal of Orthodontics**. v.10, p.98-105, 1988.

Ölmez H, Akin E, Karaçay S. Multitomographic evaluation of the dental effects of two different rapid palatal expansion appliances. **European Journal of Orthodontics**. v. 29, p. 379-385, 2007.

Padovan LEM. et al. Utilização de microimplantes como ancoragem ortodôntica no tratamento das más-oclusões. **ImpantNews**. 3(2). 2006.

Park HS. et al. Intrusion of posterior teeth using mini screw implant. **Am J Orthod Dentofacial Orthop**, Saint Louis, v.123, n.5, 690-694; May 2003.

Park HS. et al. Micro-implant anchorage for treatment of skeletal Class I bialveolar protrusion. **JCO**, Boulder, v.35, n.7, 417-422; Jul 2001.

Park HS, Kwon OW, Sung JH. Micro – Implant Anchorage for Froced Eruption of Impacted Caninces. **J Clin Orthod**. Boulder, v.38, n.5, 297-302, May 2004.

Park HS, Kwon TG. Sliding Mechanics with Microscrew Implant Anchorage, **Angle Orthod**, Appleton, v.74, n.5, 703-710, Oct 2004.

Park HS, Kyung HM, Sung JH. A simple method of molar uprighting with Micro Implant Anchorage, **J Clin Orthod**, Boulder, v.36, n.5, 592-596, Oct 2002.

Park HS, Lee SK, Kwon OW. Group Distal Movement of Teeth Using Microscrew Implant Anchorage. **Am J Orthod Dentofacial Orthop**. Saint Louis, v.126, n.5, 627-636, Nov 2005.

Park, H.; Kwon, C.; Sing, J. H. Uprighting Second Molars with Micro Implant Anchorage, **J Clin Orthod**. Boulder, v.38, n.2, 100-103, Feb 2004.

Parr JA. et al. Sutural expansion using rigidly integrated endosseous implants: An experimental study in rabbits. **Angle Orthod**. Appleton, v. 67, n. 4, p. 283-290, 1997.

Pearson AI, Davies SJ, Sandler PJ. Surgically assisted rapid palatal expansion: A modified approach in a patient with a missing lateral incisor. **Int J Adult Orthod Orthognath Surg**. 11(3), 235-38, 1996.

Phillips C. et al. Stability of surgical maxillary expansion. **Int J Adult Orthognath Surg**. 7(3), 1992.

Pinto PX. et al. Immediate Postexpansion Changes Following the Use of the Transpalatal Distractor. **J Oral Maxillofac Surg**, v. 59, p. 994-1000, 2001.

Pithon MM, Nojima LI, Nojima MG, Ruellas ACO. Avaliação da resistência à flexão e fratura de mini-implantes ortodônticos. **Rev. Den. Pres. Ortodon. Ortop. Facial**. 13(5): 128-133, Maringá. 2008.

Podesser B, Williams S, Crismani AG, Bantleon H-P. Evaluation of the effects of rapid maxillary expansion in growing children using computer tomography scanning: A pilot study. **The European Journal of Orthodontics.**29: 37-44, 2007.

Pogrel MA. et al. Surgically assisted rapid maxillary expansion in adults. **Int J Adult Orthod Orthognath Surg**. 7(1), 1992.

Prado-Barbosa AJ. **Expansão rápida da maxila apoiada em mini-implantes: comparação entre diferentes diâmetros dos parafusos de ancoragem** [Dissertação de mestrado]. São Paulo: Universidade Cidade de São Paulo; 2010.

Proffit WR, Fields HW. **Ortodontia Contemporânea**. 2ª ed. Editora Guanabara Koogan S.A. Rio de Janeiro cap. 13 e 14, p.342-428, 1995.

Queiroz EA. et al. **Revista Internacional de Cirurgia e Traumatologia Bucomaxilofacial**. 3(10): 102-110. 2005.

Ramieri GA, et al. Transverse maxillary distraction with a bone-anchored appliance: dento-periodontal effects and clinical and radiological results. **Int J Oral maxillofac Surg**, v. 34, p. 357-363, 2005.

Ramoglu SI, Sari Z. Maxillary expansion in the mixed dentition: rapid or semi-rapid? **The European Journal Orthodontics**, 32: 11-18, 2010.

Reed N, Ghosh J, Nanda RS. Comparison of treatment outcomes with banded and bonded RPE appliances. **Am J Orthod Dentofacial Orthop**. 116(1): 31-40. 1999.

Ritto K, Kyung H M. Solutions With Microimplants, **www.Orthodontic CYBER jornal.com.** 1-17, 2004.

Roberts WE. et al. Osseous adaptation to continuous loading of rigid endosseous implants. **American Journal of Orthodontics**. 86(2):95–111. 1984.

Roberts WE; Marshall KJ; Mozsary PGM. Rigid endosseous implant utilized as anchorage to protact molars and close an atrophic extraction site. **Angle Orthod.** v. 60, n. 2, p. 135-152, jum. 1990.

Rossato C, MARTINS DR. Alterações dimensionais e cefalométricas em jovens leucodermas brasileiros, com e sem espaçamento anterior na dentadura decídua.

Estudo longitudinal da dentadura decídua à permanente. **Ortodontia**. São Paulo, 27(2):19-30. Mai/Ago 1994.

Rossi M. de; Rossi A. de; Abrão J. Skeletal alterations associated with the use of bonded rapid maxillary expansion appliance. **Bras. Dental J.** p. 334-339, 2011.

Rungcharassaeng K. et al. Factors affecting buccal bone charges of maxillary posterior teeth after rapid maxillary expansion. **Am J Orthod Dentofacial Orthop**. 132(4). 2007.

Sari Z, Uysal T, Usumez S, Basciftci FA. Rapid maxillary expansion. Is it better in the mixed or in the permanent dentition? **Angle Orthodontist**. v.73, n. 6, p.645-661, 2003.

Sarkis Filho NM, Sarkis S.B.C.S.G. Avaliação clínica comparativa de dois casos de expansão rápida de maxila. **J Bras Ortodon Ortop Facial**. 7(42): 474-82, 2002.

Särnas KV, et al. Long-term effect of rapid maxillary expansion studied in one patient with the aid of metallic implants and roentgen stereometry. **Eur J Orthod.** v. 6, 427-432. 1992.

Sato R, et al. Profiling of bacterial flora in crevices around titanium orthodontic anchor plates. **Clin. Oral Impl.** Res. v.18, n.1, p.21-26, 2007.

Scanavini MA. et al. Avaliação comparativa dos efeitos maxilares da expansão rápida da maxila com os aparelhos de Haas e Hirax. **R Dental Press Ortodon Facial**. Maringá,11(1):60-71. Jan/Fev 2006.

Sennerby L, Thomsen P, Ericson LE. A Morphometric and Biomechanic Comparison of Titanium Implants Inserted in a Rabbit Cortical and Cancellous Bone. **Int J Oral Maxillofac Implants**, Lombard, v.7, n.1, p.62-70. 1992.

Silva Filho OG. et al. Expansão rápida da maxila na dentadura permanente: Avaliação cefalométrica. **Ortodontia**. 27(2):68-76. São Paulo, Mai/Ago 1994.

Silva Filho OG. et al. Expansão rápida da maxila: Um ensaio sobre a sua instabilidade. **Revista Dental Press Ortodon Ortop Facial.** 8(1):17-36. Jan/Fev, 2003.

Sinclair PM, Little RM. Maturation of untreated normal occlusions. **Am J Orthod**. 83(2):114-123. Feb, 1983.

Siqueira DF, Almeida RR, Henriques JFC. Estudo comparativo, por meio de análise cefalométrica em norma frontal, dos efeitos dentoesqueléticos produzidos por três tipos de expansores palatinos. **Rev Dent Press Ortodon Ortoped Facial**. 7(6): 27-47. 2002.

Squeff LR. et al. Caracterização de miniimplantes utilizados na ancoragem ortodôntica. **Rev Dent Press Ortodon Ortoped Facial.** 13(5): 49-56. 2008.

Sugawara J, Baik UB, Umemori M et al. Treatment and psttreatment dentoalveolar changes following intrusion of mandibular molars with application of a skeletal anchorage system (SAS) for open bite correction. **Int J Adult Orthodon Orthognath Surg**. 17(4): 243-53, 2002.

Suri L, Taneja P. Surgically assisted rapid palatal expansion: A literature review. **Am J Orthod Dentofacial Orthop**. St Louis, v. 133, n. 2, p. 290-302, February 2008.

Thilander B. Dentoalveolar development in subjects with normal occlusion. A longitudinal study between the ages of 5 and 31 years. **The European Journal of Orthodontics.** 31(2): 109-20, Apr, 2009.

Turley PK, et al. The loading of bioglass-coated aluminium oxide implants to produce sutural expansion of the maxillary complex in the pigtail monkey (Macaca nemestrina). **Arch Oral Biol**. 25(7): 459-69. 1980.

Umemori M, Sugawara J, Mitani H, Nagasaka H, kawamura H. Skeletal anchorage system for open bite correction. **Am J Orthod Dentofacial Orthop**. St Louis, v.115, p. 166-174, 1999.

Vardimon AD, et al. Stability of magnetic versus mechanical palatal expansions. **Eur. J. Orthod**. 11(2): 107-115. 1989.

Vilela H, et al.. Microparafusos ortodônticos de titânio autoperfurante: mudando os paradigmas da ancoragem esquelética na Ortodontia. **ImpantNews.** 3(4). 2006.

Yao CCJ. et al. Intrusión of the Overerupted Upper Left First and Second Molars by Mini-implants with Partial – Fixed Orthodontic Appliances: A Case Report. **Angle Orthod**. Appleton, v.74, n.4, 550-557, Aug 2004.

Wertz RA. Skeletal and dental changes accompanying rapid midpalatal suture opening. **Am J Orthodont.** 58(1): 41-66, 1970.

Anexos

ANEXO A.

Tabela 3. Forças (kgf) registradas em cada quarto de ativação do parafuso expansor.

Corpos de prova	Grupos	1/4	2/4	3/4	4/4	5/4	6/4	7/4	8/4
Cp1	**1**	0,01	0.03	0,17	2,46	6,37	11,05	15,66	20,65
Cp2	**1**	0,01	0.08	1,04	3,79	9,81	17,07	23,51	28,28
Cp3	**1**	0,09	0.09	1,03	3,08	9,18	14,2	19,1	24,2
Cp4	**1**	0,21	0,40	1,44	5,44	11,66	19	25,81	31,61
Cp5	**1**	0,01	0.01	0.06	0,77	3,2	6	9,73	14,11
Cp6	**2**	0,28	0,57	0,95	1,35	1,78	2,22	2,75	3,41
Cp7	**2**	0,63	1,31	2	2,72	3,44	4,16	4,72	5,41
Cp8	**2**	0,48	0,76	0,98	1,29	1,98	2,53	3,03	3,51
Cp9	**2**	0,31	0,65	1,1	1,65	2,16	2,59	3,2	3,87
Cp10	**2**	0,46	0,88	1,29	1,94	2,53	2,88	3,61	4,3

ANEXO B.

ORTHOMETRIC

Grupo 2: Angulação 0° - Diâmetro 2,0mm

Relatório de Ensaio

Máquina: **Emic DL2000** Célula: **Trd 23** Extensômetro: **-** Data: **30/01/2014** Hora: **10:31:15** Trabalho nº **0627**

Programa: **Tesc versão 3.04** Método de Ensaio: **compressao**

Ident. Amostra: >> Tipo: **Angulação 0° - 2,0mm** Data fabricação: **30/01/14**

Corpo de Prova	Compr. Base (mm)	Força @Força Max. (kgf)	Força @Ruptura (kgf)
CP 1	0.00	30.6	0.1
CP 2	0.00	31.9	0.1
CP 3	0.00	30.6	1.6
CP 4	0.00	31.0	0.3
CP 5	0.00	31.1	0.1
Número CPs	5	5	5
Média	0.0000	31.04	0.4208
Mediana	0.0000	30.99	0.07014
Desv.Padrão	0.0000	0.5233	0.6837
Coef.Var.(%)	*	1.686	162.5
Mínimo	0.0000	30.60	0.06312
Máximo	0.0000	31.90	1.634

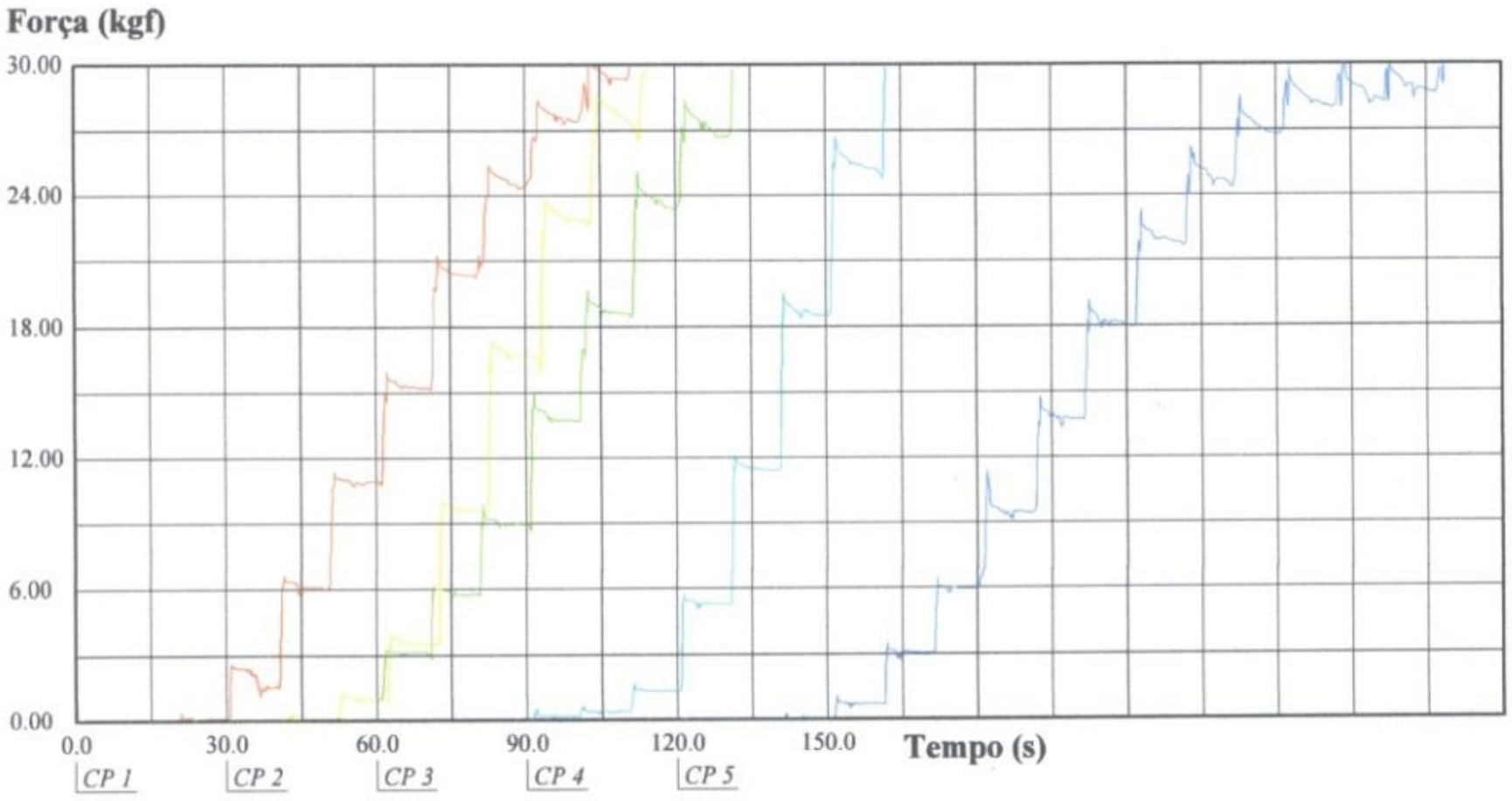

Observação: CP 1: Foram feitas 12 ativações, interrompendo-se o teste ao atingir o pico de 30Kgf (limite estipulado).CP 2: Foram feitas 09 ativações, interrompendo-se o teste ao atingir o pico de 30Kgf (limite estipulado).CP 3: Foram feitas 11 ativações, interrompendo-se o teste ao atingir o pico de 30Kgf (limite estipulado).CP 4: Foram feitas 08 ativações, interrompendo-se o teste ao atingir o pico de 30Kgf (limite estipulado).CP 5: Foram feitas 16 ativações, interrompendo-se o teste ao atingir o pico de 30Kgf (limite estipulado).

Responsável pelos Ensaios
Fábio Jardim
Coordenador de Produção

Responsável Técnico do Laboratório
Luciana Valentin
Téc. de Qualidade

ANEXO C.

ORTHOMETRIC

Grupo 4: Angulação 30° - Diâmetro 2,0mm

Relatório de Ensaio

Máquina: **Emic DL2000** Célula: **Trd 23** Extensômetro: - Data: **30/01/2014** Hora: **12:23:10** Trabalho n° **0631**

Programa: **Tesc versão 3.04** Método de Ensaio: **compressao**

Ident. Amostra: >> Tipo: **Angulação 30° - 2,0mm** Data fabricação: **30/01/14**

Corpo de Prova	Compr. Base (mm)	Força @Força Max. (kgf)	Força @Ruptura (kgf)
CP 1	0.00	14.1	0.2
CP 2	0.00	12.9	0.5
CP 3	0.00	14.0	0.4
CP 4	0.00	13.5	0.1
CP 5	0.00	15.0	0.4
Número CPs	5	5	5
Média	0.0000	13.89	0.3156
Mediana	0.0000	14.01	0.3998
Desv.Padrão	0.0000	0.7805	0.1688
Coef.Var.(%)	*	5.618	53.50
Mínimo	0.0000	12.89	0.06312
Máximo	0.0000	15.01	0.4699

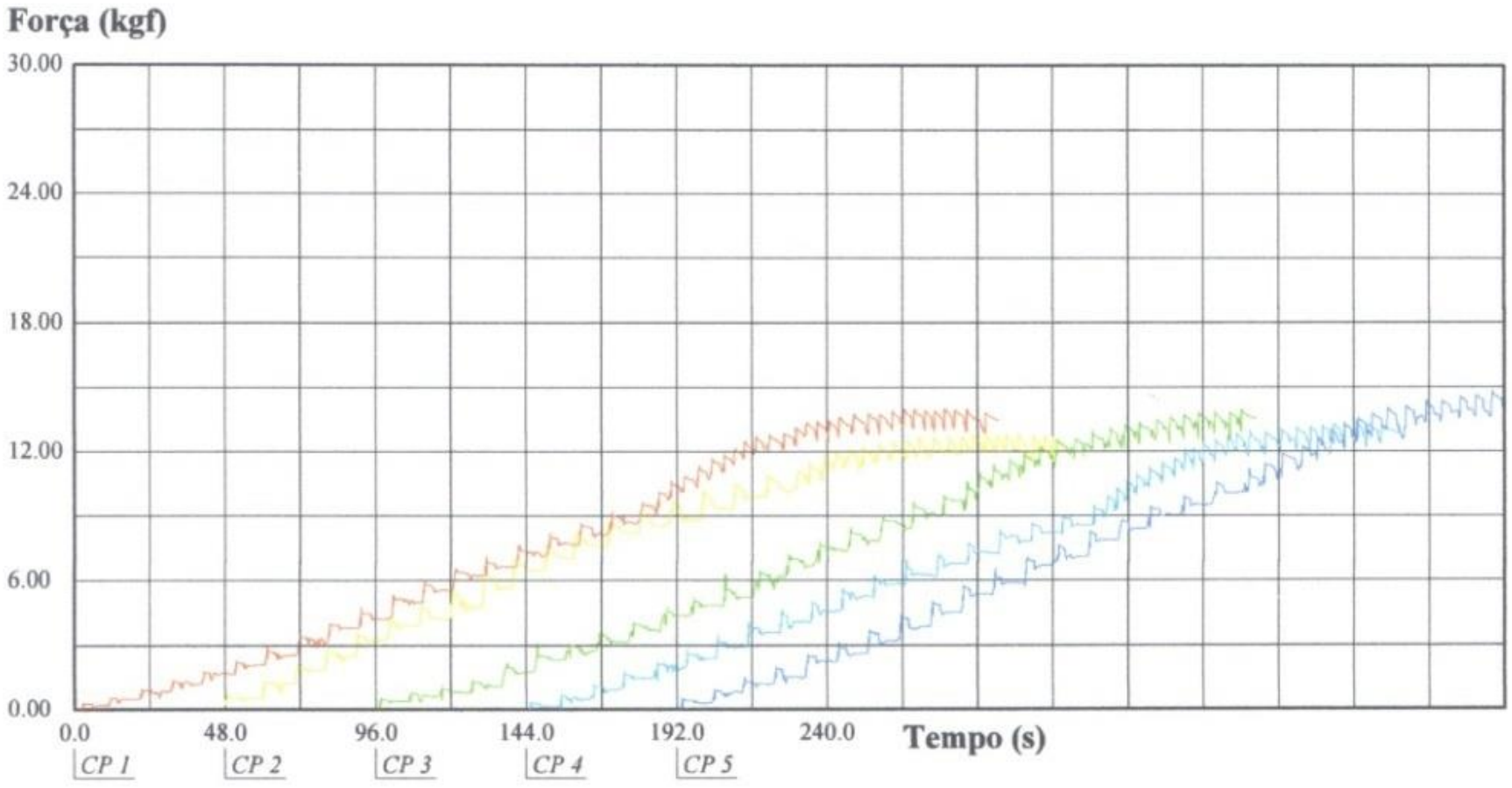

Observação: Foram realizadas 34 ativações em cada um dos 5 corpos de prova, sessando-se os ensaios quando a força de reação apresentou-se estabilizada, caracterizando-a como força máxima de resistência nos corpos de prova.

Responsável pelos Ensaios
Fábio Jardim
Coordenador de Produção

Responsável Técnico do Laboratório
Luciana Valentin
Téc. de Qualidade